

CONTEXTE GENERAL DES METASTASES OSSEUSES DANS LE CANCER BRONCHO-PULMONAIRE

1. Définition

Les métastases osseuses correspondent à des cellules tumorales qui proviennent d'une tumeur maligne primitive et qui se sont localisées à distance dans le tissu osseux. Elles reproduisent plus ou moins fidèlement les caractéristiques morphologiques et biologiques de la tumeur primitive.

2. Quatre points physiopathologiques essentiels à retenir

- La survenue des métastases osseuses n'est pas un événement aléatoire. Il existe un véritable tropisme osseux de certains types tumoraux. Lors de la dissémination à l'os, les cellules tumorales utilisent un mécanisme similaire au mécanisme physiologique des cellules souches hématopoïétiques pour rejoindre la niche des cellules souches hématopoïétiques dans l'os en utilisant notamment un système de guidage chimique que l'on appelle chimiotactisme. Dans ce système, les cellules tumorales expriment un récepteur et remontent un gradient de concentration de chimiokines produites par l'os. Le premier couple chimiokine/récepteur mis en évidence est CXCL12/CXCR4 (1–3). Il existe des arguments suggérant que certains clones d'adénocarcinome pulmonaire exprimant RANK se guideraient sur le gradient RANKL produit par l'os.
- En l'état actuel des connaissances, ce n'est pas la cellule tumorale elle-même qui résorbe directement l'os mais elle détourne à son profit l'activité des ostéoblastes et des ostéoclastes normaux présents dans le tissu. Indépendamment de l'aspect ostéolytique ou ostéocondensant de la métastase, il se crée localement, entre la cellule tumorale et les cellules osseuses en place (ostéoblastes et ostéoclastes) une synergie que l'on appelle « cercle vicieux ». Le principe est que la cellule tumorale produit des facteurs qui stimulent la résorption osseuse et freinent la formation osseuse. L'augmentation de résorption libère des facteurs de croissance piégés dans la matrice osseuse qui stimulent à leur tour la croissance des cellules tumorales générant un cercle vicieux.
- Au site osseux, les cellules tumorales sont en interactions avec de multiples acteurs cellulaires (cellules immunes, osseuses, adipeuses, neuronales, vasculaires) formant autant de « niches ».
- Les métastases osseuses sont à l'origine de complications spécifiques. La prise en charge des patients métastatiques osseux implique à la fois un traitement global et une prise en charge spécifique osseuse locale et systémique.

3. Epidémiologie

Le cancer broncho-pulmonaire est le troisième cancer en France avec 55 000 cas par an (4). Le cancer broncho-pulmonaire est une tumeur très ostéophile. L'incidence des métastases osseuses est de l'ordre de 36% (5). Dans une série autopsique de cancer broncho-pulmonaire, Nottebaert a retrouvé une prévalence de métastases osseuses de 52% (6). Il est possible qu'avec les progrès de la prise en charge des cancers broncho-pulmonaires, nous observions une augmentation de l'incidence des métastases osseuses qui n'avaient pas un laps de temps suffisant pour se développer auparavant étant donné l'agressivité de la maladie. Des registres tels que celui du SEER (*Surveillance, Epidemiology, and End Results program*) aux Etats-Unis, ont permis d'analyser 25646 patients avec des métastases osseuses de cancer du poumon toute histologie confondue. Les auteurs ont observé que les facteurs liés à une plus grande survenue de métastases osseuses étaient : le sexe masculin, une taille tumorale >2 cm, un nombre élevé de sites métastatiques et un envahissement ganglionnaire (7).

La médiane de survie des cancers broncho-pulmonaires métastatiques au niveau osseux était jusqu'à présent extrêmement réduite. Les révolutions actuelles liées à la médecine personnalisée en fonction du profil moléculaire (inhibiteur de tyrosine kinase anti-EGFR) et l'avènement de l'immunothérapie anti-tumorale ouvrent

considérablement l'espérance de survie pour certains malades, rendant encore plus important pour ces patients la considération d'une bonne santé osseuse.

Différents éléments comme l'histologie, l'extension métastatique ou le niveau de remodelage osseux peuvent impacter le pronostic global des patients. De plus la prise en compte de l'état global métabolique et musculaire (sarcopénie) sont des paramètres tout aussi importants de la survie des patients (8).

L'histologie et le profil moléculaire sont des points essentiels du pronostic. L'adénocarcinome est l'histologie la plus pourvoyeuse de métastases osseuses dans le cancer du poumon. Les progrès réalisés en biologie moléculaire pour les adénocarcinomes permettent peu à peu de distinguer les sous-groupes de patients sur le plan de l'affinité osseuse et du pronostic plus ou moins favorable (9).

Pour l'affinité osseuse, on sait que les tumeurs avec réarrangement d'*ALK* ont une faible propension à disséminer à l'os. A l'inverse, les tumeurs avec mutation *EGFR* ont une tendance plus importante à disséminer à l'os. Ceci a été observé par Confavreux *et al.* dans l'étude POUAMOS (10), mais aussi par Doebele *et al.* (11), Bi *et al.* (12) et Fujimoto *et al.* (13). Une étude de registre réalisée aux Pays-Bas a montré qu'au diagnostic de cancer du poumon stade IV, l'incidence des métastases osseuses des tumeurs *EGFR* mutées était de 54% par rapport aux tumeurs non mutées (31%) soit un OR de 2.55 (95% CI 1.80–3.62). Le sur-risque est retrouvé aussi bien pour les délétions de l'exon 19 que pour les mutations L858R. Les tumeurs mutées *KRAS* G12A ont également une plus forte affinité osseuse que les tumeurs triple négatives (*EGFR*, *KRAS* et *ALK* sauvages) (42.9% vs. 31.5%; OR 2.26 (1.33–3.81)). Cet excès n'est pas forcément retrouvé pour les autres mutations de *KRAS* (G12C, G12V, G12D) (14).

Concernant le pronostic, les patients métastatiques osseux présentant une mutation *EGFR* conservent un meilleur pronostic que les patients atteints d'une tumeur triple négative (12). De plus l'existence de métastases osseuses ne modifie pas leur pronostic (respectivement 18,5 et 17,8 mois de médiane de survie globale). Ce n'est pas le cas pour les patients avec une tumeur mutée *KRAS* dont la survie médiane passe de 9,8 mois à 6,8 mois en cas de lésion osseuse (14). Dans cette analyse, la mutation *KRAS* n'était pas un facteur de mauvais pronostic par rapport aux triples négatifs. Cette donnée est débattue car dans une autre étude rétrospective, l'existence d'une mutation *KRAS* apparaît clairement comme un facteur de mauvais pronostic chez les patients métastatiques osseux (survie médiane passant de 9,7 mois chez les non mutés à 3,7 mois chez les mutés *KRAS* ; $p=0,003$) (15). De même, sous réserve de l'effectif faible qui limite la puissance statistique, le caractère péjoratif de *KRAS* est retrouvé en prospectif dans la cohorte lyonnaise POUAMOS d'adénocarcinome bronchique d'emblée métastatique osseux (8).

Le pronostic est également lié au **site métastatique**. Ainsi l'existence de métastases viscérales au diagnostic (hépatiques, pulmonaires) est associée à un pronostic beaucoup plus sombre que l'existence de métastases osseuses isolées. Ceci a été bien mis en évidence dans les cancers du sein (5,16,17). Le développement secondaire de métastases viscérales chez les patients atteints de métastases osseuses constitue un tournant évolutif de la maladie (18). Il semble exister une situation similaire dans le cancer du poumon non à petites cellules (14,19). Des études sont actuellement en cours pour distinguer le pronostic en fonction de chaque sous-type moléculaire.

Il existe un **remodelage osseux** physiologique chez tout individu. Les produits de la résorption osseuse par les ostéoclastes sont libérés dans la circulation sanguine et peuvent être dosés. On utilise classiquement en clinique le CTX sérique et le NTX urinaire qui sont des produits de dégradation du collagène de type I. Le marqueur le plus accessible et courant est le CTX sérique. Il doit être dosé le matin à jeun avant 9 heures. Le marqueur de résorption le plus étudié dans le domaine des métastases osseuses est le NTXu. Il est élevé dans les deux types de métastases : ostéolytiques et ostéocondensantes. Un taux de NTXu élevé au moment du diagnostic est associé à une augmentation du risque de survenue d'évènement osseux et de décès dans les tumeurs solides dont les cancers broncho-pulmonaires (20). **Figure 1.**

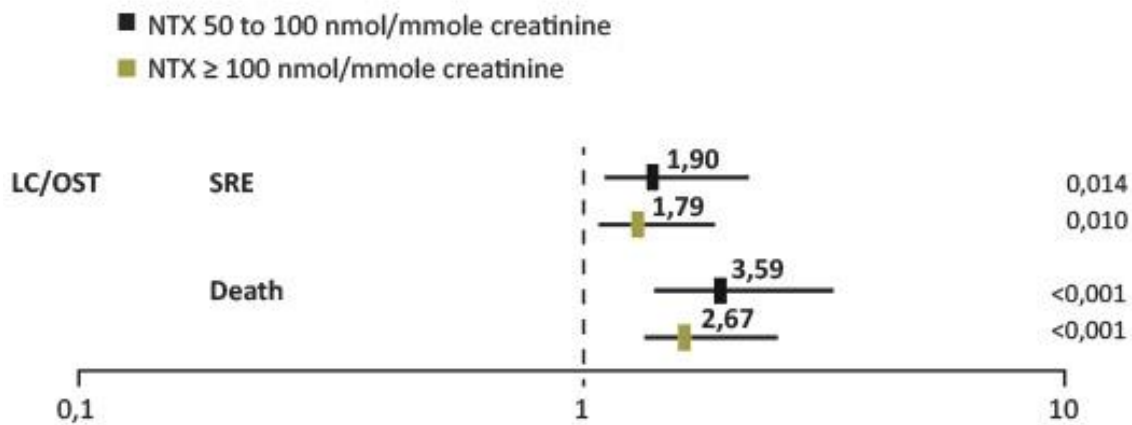


Figure 1 – Les marqueurs osseux prédisent le risque d'évènements osseux et de décès dans les tumeurs solides dont les cancers du poumon (20).

4. Evènements osseux

Bon nombre de métastases osseuses sont indolores et découvertes de façon fortuite sur le bilan d'extension. Lorsqu'elles deviennent cliniques, les douleurs osseuses sont le symptôme le plus courant (21). Elles sont uni- ou plurifocales, persistantes, d'installation insidieuse et progressivement croissantes pour devenir très intenses. Elles sont permanentes à recrudescence nocturne.

Les patients atteints de métastases osseuses sont à risque élevé de survenue de complications osseuses (*skeletal related events* – SRE). **On estime que 50 % des patients présentant des lésions osseuses développeront au moins un événement osseux s'ils ne reçoivent pas un traitement spécifique à visée osseuse** (22). Dans l'étude de Rosen concernant spécifiquement les cancers broncho-pulmonaires non à petites cellules (23), il a été observé 48 % de complications osseuses avec 22 % de fractures pathologiques, 34 % de radiothérapie à visée antalgique, 5 % d'intervention chirurgicale et 4 % de compression médullaire. De plus, **les patients qui ont présenté un événement osseux ont un risque augmenté de survenue d'un nouvel événement osseux même dans un intervalle de temps court** (24). Enfin, le risque d'évènements osseux est influencé aussi par la localisation métastatique avec un risque particulièrement important au niveau des **os porteurs** (fémur et vertèbre). La plupart des événements osseux sont responsables d'une restriction de la mobilité voire d'un alitement et d'une impotence fonctionnelle avec les risques de complications de décubitus. Il s'ensuit une altération de leur qualité de vie (21) et des surcoûts importants (25). La survenue d'un premier événement osseux représente un tournant évolutif majeur et peut compromettre à court terme le pronostic vital (26). **Il est de plus fréquent d'avoir des difficultés chirurgicales et une mauvaise consolidation osseuse dans ces fractures pathologiques** (27). Une démarche préventive est nécessaire.



Rappel : on regroupe sous le terme d'événements osseux liés (*Skeletal Related Events*) aux métastases osseuses les manifestations suivantes :

- Les douleurs osseuses imposant le recours à une *radiothérapie palliative* à visée antalgique
- La survenue d'une *fracture pathologique*
- Le recours à une *chirurgie orthopédique préventive*
- La survenue d'une *compression médullaire*
- La survenue d'une *hypercalcémie maligne* (suivant les études, celle-ci n'est pas toujours comptée comme événement osseux et peut être classée indépendamment)

L'hypercalcémie peut prendre différentes formes, de silencieuse (asymptomatique) jusqu'à menaçante et mettre en jeu le pronostic vital. On parle alors de crise aiguë hypercalcémique (également appelée hypercalcémie maligne en référence à la gravité et non pas à l'origine tumorale) lorsque la calcémie corrigée est supérieure à 3,5 mmol/L. L'hypercalcémie peut survenir au décours de la maladie chez un patient métastatique osseux connu mais peut aussi être une forme d'entrée dans la maladie (hypercalcémie révélatrice). L'utilisation des antirésorptifs (bisphosphonate et dénosumab) beaucoup plus précocement dans l'évolution des métastases osseuses a considérablement réduit le risque de survenue des hypercalcémies.

$$\text{Calcémie corrigée (mmol/L)} = \text{calcémie mesurée (mmol/L)} + [(40 - \text{albuminémie en g/L}) / 40]$$

REFERENCES

- Müller A, Homey B, Soto H, Ge N, Catron D, Buchanan ME, et al. Involvement of chemokine receptors in breast cancer metastasis. *Nature*. 2001 Mar 1;410(6824):50–6.
- Brenner S, Whiting-Theobald N, Kawai T, Linton GF, Rudikoff AG, Choi U, et al. CXCR4-transgene expression significantly improves marrow engraftment of cultured hematopoietic stem cells. *Stem Cells*. 2004;22(7):1128–33.
- Kahn J, Byk T, Jansson-Sjostrand L, Petit I, Shvitiel S, Nagler A, et al. Overexpression of CXCR4 on human CD34+ progenitors increases their proliferation, migration, and NOD/SCID repopulation. *Blood*. 2004 Apr 15;103(8):2942–9.
- Leone N, Voirin N, Roche L, Binder-Foucard F, Woronoff AS, Delafosse P, et al. Projection de l'incidence et de la mortalité par cancer en France métropolitaine en 2015 - Rapport technique. *INVS-INCa*; 2015. (Etat des lieux et des connaissances / Epidémiologie).
- Coleman RE. Clinical features of metastatic bone disease and risk of skeletal morbidity. *Clin Cancer Res*. 2006 Oct 15;12(20 Pt 2):6243s–9s.
- Nottebaert M, Exner GU, von Hochstetter AR, Schreiber A. Metastatic bone disease from occult carcinoma: a profile. *Int Orthop*. 1989;13(2):119–23.
- Zhang C, Mao M, Guo X, Cui P, Zhang L, Xu Y, et al. Nomogram based on homogeneous and heterogeneous associated factors for predicting bone metastases in patients with different histological types of lung cancer. *BMC Cancer*. 2019 Mar 15;19(1):238.
- Chambard L, Girard N, Ollier E, Rousseau JC, Duboeuf F, Carlier MC, et al. Bone, muscle, and metabolic parameters predict survival in patients with synchronous bone metastases from lung cancers. *Bone*. 2018;108:202–9.
- Pao W, Girard N. New driver mutations in non-small-cell lung cancer. *Lancet Oncol*. 2011 Feb;12(2):175–80.
- Confavreux CB, Girard N, Pialat JB, Bringuier PP, Devouassoux-Shisheboran M, Rousseau JC, et al. Mutational profiling of bone metastases from lung adenocarcinoma: results of a prospective study (POUMOS-TEC). *Bonekey Rep*. 2014;3:580.
- Doebele RC, Lu X, Sumey C, Maxson DA, Weickhardt AJ, Oton AB, et al. Oncogene status predicts patterns of metastatic spread in treatment-naïve nonsmall cell lung cancer. *Cancer*. 2012 Sep 15;118(18):4502–11.
- Bi J, Han G, Wei X, Pi G, Zhang Y, Li Y, et al. The features and prognostic impact of extracranial metastases in patients with epidermal growth factor receptor-mutant lung adenocarcinoma. *J Cancer Res Ther*. 2018;14(4):799–806.
- Fujimoto D, Ueda H, Shimizu R, Kato R, Otoshi T, Kawamura T, et al. Features and prognostic impact of distant metastasis in patients with stage IV lung adenocarcinoma harboring EGFR mutations: importance of bone metastasis. *Clin Exp Metastasis*. 2014 Jun;31(5):543–51.
- Kuijpers CCHJ, Hendriks LEL, Derks JL, Dingemans AMC, van Lindert ASR, van den Heuvel MM, et al. Association of molecular status and metastatic organs at diagnosis in patients with stage IV non-squamous non-small cell lung cancer. *Lung Cancer*. 2018 Jul;121:76–81.
- Lohinai Z, Kikovitits T, Moldvay J, Ostoros G, Raso E, Timar J, et al. KRAS-mutation incidence and prognostic value are metastatic site-specific in lung adenocarcinoma: poor prognosis in patients with KRAS mutation and bone metastasis. *Sci Rep*. 2017 04;7:39721.
- Coleman RE, Rubens RD. The clinical course of bone metastases from breast cancer. *Br J Cancer*. 1987 Jan;55(1):61–6.
- Plunkett TA, Smith P, Rubens RD. Risk of complications from bone metastases in breast cancer. implications for management. *Eur J Cancer*. 2000 Mar;36(4):476–82.
- Coleman RE, Smith P, Rubens RD. Clinical course and prognostic factors following bone recurrence from breast cancer. *Br J Cancer*. 1998;77(2):336–40.
- Ando M, Ando Y, Sugiura S, Minami H, Saka H, Sakai S, et al. Prognostic factors for short-term survival in patients with stage IV non-small cell lung cancer. *Jpn J Cancer Res*. 1999 Feb;90(2):249–53.
- Brown JE, Cook RJ, Major P, Lipton A, Saad F, Smith M, et al. Bone turnover markers as predictors of skeletal complications in prostate cancer, lung cancer, and other solid tumors. *J Natl Cancer Inst*. 2005 Jan 5;97(1):59–69.
- Di Maio M, Gridelli C, Gallo C, Manzione L, Brancaccio L, Barbera S, et al. Prevalence and management of pain in Italian patients with advanced non-small-cell lung cancer. *Br J Cancer*. 2004 Jun 14;90(12):2288–96.
- Costa L, Badia X, Chow E, Lipton A, Wardley A. Impact of skeletal complications on patients' quality of life, mobility, and functional independence. *Support Care Cancer*. 2008 Aug;16(8):879–89.
- Rosen LS, Gordon D, Tchekmedyian NS, Yanagihara R, Hirsh V, Krzakowski M, et al. Long-term efficacy and safety of zoledronic acid in the treatment of skeletal metastases in patients with nonsmall cell lung carcinoma and other solid tumors: a randomized, Phase III, double-blind, placebo-controlled trial. *Cancer*. 2004 Jun 15;100(12):2613–21.
- Sun JM, Ahn JS, Lee S, Kim JA, Lee J, Park YH, et al. Predictors of skeletal-related events in non-small cell lung cancer patients with bone metastases. *Lung Cancer*. 2011 Jan;71(1):89–93.
- Delea TE, McKiernan J, Brandman J, Edelsberg J, Sung J, Raut M, et al. Impact of skeletal complications on total medical care costs among patients with bone metastases of lung cancer. *J Thorac Oncol*. 2006 Jul;1(6):571–6.
- Hirsh V, Tchekmedyian NS, Rosen LS, Zheng M, Hei YJ. Clinical benefit of zoledronic acid in patients with lung cancer and other solid tumors: analysis based on history of skeletal complications. *Clin Lung Cancer*. 2004 Nov;6(3):170–4.

27. Lipton A. Clinical features of metastatic bone disease. In: Handbook of cancer related bone disease [Internet]. R. E. RE Coleman, P-A Abrahamsson and P Hadji. Bristol, UK: BioScientifica; 2010. p. 55–67. Available from: <http://www.bruland.info/PDF/2010/Chapter%2011%20from%20CRBD.pdf>
28. Paycha F, Richard B. EMC - Radiologie et imagerie médicale : Musculosquelettique, Neurologique, Maxillofaciale. Paris: Elsevier Masson SAS; 2001.
29. Bunyaviroch T, Coleman RE. PET evaluation of lung cancer. *J Nucl Med*. 2006 Mar;47(3):451–69.
30. Talbot JN, Kerrou K, Grahek D, Balogova S, Gounant V, Lavole A, et al. [PET in primary pulmonary or pleural cancer]. *Presse Med*. 2006 Sep;35(9 Pt 2):1387–400.
31. Krüger S, Buck AK, Mottaghy FM, Hasenkamp E, Pauls S, Schumann C, et al. Detection of bone metastases in patients with lung cancer: 99mTc-MDP planar bone scintigraphy, 18F-fluoride PET or 18F-FDG PET/CT. *Eur J Nucl Med Mol Imaging*. 2009 Nov;36(11):1807–12.
32. HAS. Guide du Parcours de Soins : Cancers broncho-pulmonaires. HAS/INCa; 2013.
33. INCa. Recommandations Professionnelles : Cancer du poumon - Bilan initial [Internet]. SPLF-INCa; 2011. Available from: [file:///Users/AGM/Downloads/RECOPOUM11%20\(1\).pdf](file:///Users/AGM/Downloads/RECOPOUM11%20(1).pdf)
34. Pluquet E, Cadranet J, Legendre A, Faller MB, Souquet PJ, Zalzman G, et al. Osteoblastic reaction in non-small cell lung carcinoma and its association to epidermal growth factor receptor tyrosine kinase inhibitors response and prolonged survival. *J Thorac Oncol*. 2010 Apr;5(4):491–6.
35. Pontarollo G, Confavreux CB, Pialat JB, Isaac S, Forest F, Yvrol V, et al. Bone decalcification to assess programmed cell death ligand 1 expression in bone metastases of non-small cell lung cancers. *Journal of Bone Oncology*. 2020 Apr;21:100275.
36. Sugiura H, Yamada K, Sugiura T, Hida T, Mitsudomi T. Predictors of survival in patients with bone metastasis of lung cancer. *Clin Orthop Relat Res*. 2008 Mar;466(3):729–36.
37. Zampa G, Moscato M, Brannigan BW, Morabito A, Bell DW, Normanno N. Prolonged control of bone metastases in non-small-cell lung cancer patients treated with gefitinib. *Lung Cancer*. 2008 Jun;60(3):452–4.
38. Furugaki K, Moriya Y, Iwai T, Yorozu K, Yanagisawa M, Kondoh K, et al. Erlotinib inhibits osteolytic bone invasion of human non-small-cell lung cancer cell line NCI-H292. *Clin Exp Metastasis*. 2011 Oct;28(7):649–59.
39. Zhang G, Cheng R, Zhang Z, Jiang T, Ren S, Ma Z, et al. Bisphosphonates enhance antitumor effect of EGFR-TKIs in patients with advanced EGFR mutant NSCLC and bone metastases. *Sci Rep*. 2017 17;7:42979.
40. Chen D, Chu T, Chang Q, Zhang Y, Xiong L, Qiao R, et al. The relationship between preliminary efficacy and prognosis after first-line EGFR tyrosine kinase inhibitor (EGFR-TKI) treatment of advanced non-small cell lung cancer. *Ann Transl Med*. 2019 May;7(9):195.
41. Tamiya M, Tamiya A, Inoue T, Kimura M, Kunimasa K, Nakahama K, et al. Metastatic site as a predictor of nivolumab efficacy in patients with advanced non-small cell lung cancer: A retrospective multicenter trial. *PLoS ONE*. 2018;13(2):e0192227.
42. Schmid S, Diem S, Li Q, Krapf M, Flatz L, Leschka S, et al. Organ-specific response to nivolumab in patients with non-small cell lung cancer (NSCLC). *Cancer Immunol Immunother*. 2018 Dec;67(12):1825–32.
43. Facchinetti F, Veneziani M, Buti S, Gelsomino F, Squadrilli A, Bordi P, et al. Clinical and hematologic parameters address the outcomes of non-small-cell lung cancer patients treated with nivolumab. *Immunotherapy*. 2018 Jun;10(8):681–94.
44. Hellmann MD, Paz-Ares L, Bernabe Caro R, Zurawski B, Kim SW, Carcereny Costa E, et al. Nivolumab plus Ipilimumab in Advanced Non-Small-Cell Lung Cancer. *N Engl J Med*. 2019 21;381(21):2020–31.
45. Qiang H, Lei Y, Shen Y, Li J, Zhong H, Zhong R, et al. Pembrolizumab monotherapy or combination therapy for bone metastases in advanced non-small cell lung cancer: a real-world retrospective study. *Transl Lung Cancer Res*. 2022 Jan;11(1):87–99.
46. Li HS, Lei SY, Li JL, Xing PY, Hao XZ, Xu F, et al. Efficacy and safety of concomitant immunotherapy and denosumab in patients with advanced non-small cell lung cancer carrying bone metastases: A retrospective chart review. *Front Immunol*. 2022;13:908436.
47. Bongiovanni A, Foca F, Menis J, Stucci SL, Artioli F, Guadalupi V, et al. Immune Checkpoint Inhibitors With or Without Bone-Targeted Therapy in NSCLC Patients With Bone Metastases and Prognostic Significance of Neutrophil-to-Lymphocyte Ratio. *Front Immunol*. 2021;12:697298.
48. Decroisette C, Monnet I, Berard H, Quere G, Le Caer H, Bota S, et al. Epidemiology and treatment costs of bone metastases from lung cancer: a French prospective, observational, multicenter study (GFPC 0601). *J Thorac Oncol*. 2011 Mar;6(3):576–82.
49. Benhamou CL, Souberbielle JC, Cortet B, Fardellone P, Gauvain JB, Thomas T. La vitamine D chez l'adulte : recommandations du GRIO. 2011;40(7–8):673–82.
50. Coleman RE, Lipton A, Roodman GD, Guise TA, Boyce BF, Brufsky AM, et al. Metastasis and bone loss: advancing treatment and prevention. *Cancer Treat Rev*. 2010 Dec;36(8):615–20.
51. Coleman R, Gnani M, Morgan G, Clezardin P. Effects of bone-targeted agents on cancer progression and mortality. *J Natl Cancer Inst*. 2012 Jul 18;104(14):1059–67.
52. Lipton A, Cook R, Saad F, Major P, Garner P, Terpos E, et al. Normalization of bone markers is associated with improved survival in patients with bone metastases from solid tumors and elevated bone resorption receiving zoledronic acid. *Cancer*. 2008 Jul 1;113(1):193–201.

53. Rosen LS, Gordon D, Tchekmedyian S, Yanagihara R, Hirsh V, Krzakowski M, et al. Zoledronic acid versus placebo in the treatment of skeletal metastases in patients with lung cancer and other solid tumors: a phase III, double-blind, randomized trial--the Zoledronic Acid Lung Cancer and Other Solid Tumors Study Group. *J Clin Oncol.* 2003 Aug 15;21(16):3150–7.
54. Henry DH, Costa L, Goldwasser F, Hirsh V, Hungria V, Prausova J, et al. Randomized, double-blind study of denosumab versus zoledronic acid in the treatment of bone metastases in patients with advanced cancer (excluding breast and prostate cancer) or multiple myeloma. *J Clin Oncol.* 2011 Mar 20;29(9):1125–32.
55. Scagliotti GV, Hirsh V, Siena S, Henry DH, Woll PJ, Manegold C, et al. Overall survival improvement in patients with lung cancer and bone metastases treated with denosumab versus zoledronic acid: subgroup analysis from a randomized phase 3 study. *J Thorac Oncol.* 2012 Dec;7(12):1823–9.
56. Peters S, Clézardin P, Márquez-Rodas I, Niepel D, Gedye C. The RANK-RANKL axis: an opportunity for drug repurposing in cancer? *Clin Transl Oncol.* 2019 Aug;21(8):977–91.
57. Rao S, Sigl V, Wimmer RA, Novatchkova M, Jais A, Wagner G, et al. RANK rewires energy homeostasis in lung cancer cells and drives primary lung cancer. *Genes Dev.* 2017 15;31(20):2099–112.
58. Peng X, Guo W, Ren T, Lou Z, Lu X, Zhang S, et al. Differential expression of the RANKL/RANK/OPG system is associated with bone metastasis in human non-small cell lung cancer. *PLoS ONE.* 2013;8(3):e58361.
59. Faget J, Contat C, Zangger N, Peters S, Meylan E. RANKL Signaling Sustains Primary Tumor Growth in Genetically Engineered Mouse Models of Lung Adenocarcinoma. *J Thorac Oncol.* 2018;13(3):387–98.
60. Liede A, Hernandez RK, Wade SW, Bo R, Nussbaum NC, Ahern E, et al. An observational study of concomitant immunotherapies and denosumab in patients with advanced melanoma or lung cancer. *Oncoimmunology.* 2018;7(12):e1480301.
61. Cao Y, Afzal MZ, Shirai K. Does denosumab offer survival benefits? -Our experience with denosumab in metastatic non-small cell lung cancer patients treated with immune-checkpoint inhibitors. *J Thorac Dis.* 2021 Aug;13(8):4668–77.
62. LeVasseur N, Clemons M, Hutton B, Shorr R, Jacobs C. Bone-targeted therapy use in patients with bone metastases from lung cancer: A systematic review of randomized controlled trials. *Cancer Treat Rev.* 2016 Nov;50:183–93.
63. Lipton A, Fizazi K, Stopeck AT, Henry DH, Brown JE, Yardley DA, et al. Superiority of denosumab to zoledronic acid for prevention of skeletal-related events: a combined analysis of 3 pivotal, randomised, phase 3 trials. *Eur J Cancer.* 2012 Nov;48(16):3082–92.
64. Coleman R, Body JJ, Aapro M, Hadji P, Herrstedt J, ESMO Guidelines Working Group. Bone health in cancer patients: ESMO Clinical Practice Guidelines. *Ann Oncol.* 2014 Sep;25 Suppl 3:iii124-137.
65. Owosho AA, Liang STY, Sax AZ, Wu K, Yom SK, Hury JM, et al. Medication-related osteonecrosis of the jaw: An update on the memorial sloan kettering cancer center experience and the role of premedication dental evaluation in prevention. *Oral Surg Oral Med Oral Pathol Oral Radiol.* 2018;125(5):440–5.
66. Khosla S, Burr D, Cauley J, Dempster DW, Ebeling PR, Felsenberg D, et al. Bisphosphonate-associated osteonecrosis of the jaw: report of a task force of the American Society for Bone and Mineral Research. *J Bone Miner Res.* 2007 Oct;22(10):1479–91.
67. Facon T, Bensadoun RJ, Blanc JL, Confavreux C, Gourmet R, Maes JM, et al. [Osteonecrosis of the jaw and bisphosphonates in oncology]. *Bull Cancer.* 2008 Apr;95(4):413–8.
68. Tam AH, Schepers AJ, Qin A, Nachar VR. Impact of Extended-Interval Versus Standard Dosing of Zoledronic Acid on Skeletal Events in Non-Small-Cell Lung Cancer and Small-Cell Lung Cancer Patients With Bone Metastases. *Ann Pharmacother.* 2021 Jun;55(6):697–704.
69. Stopeck AT, Fizazi K, Body JJ, Brown JE, Carducci M, Diel I, et al. Safety of long-term denosumab therapy: results from the open label extension phase of two phase 3 studies in patients with metastatic breast and prostate cancer. *Support Care Cancer.* 2016 Jan;24(1):447–55.
70. Stopeck AT, Fizazi K, Body JJ, Brown JE, Carducci M, Diel I, et al. Erratum to: Safety of long-term denosumab therapy: results from the open label extension phase of two phase 3 studies in patients with metastatic breast and prostate cancer. *Support Care Cancer.* 2015 Oct 19;
71. Nielsen OS, Munro AJ, Tannock IF. Bone metastases: pathophysiology and management policy. *J Clin Oncol.* 1991 Mar;9(3):509–24.
72. Body JJ. Metastatic bone disease: clinical and therapeutic aspects. *Bone.* 1992;13 Suppl 1:S57-62.
73. Agarawal JP, Swangsilpa T, van der Linden Y, Rades D, Jeremic B, Hoskin PJ. The role of external beam radiotherapy in the management of bone metastases. *Clin Oncol (R Coll Radiol).* 2006 Dec;18(10):747–60.
74. Chow E, Harris K, Fan G, Tsao M, Sze WM. Palliative radiotherapy trials for bone metastases: a systematic review. *J Clin Oncol.* 2007 Apr 10;25(11):1423–36.
75. Lutz S, Berk L, Chang E, Chow E, Hahn C, Hoskin P, et al. Palliative radiotherapy for bone metastases: an ASTRO evidence-based guideline. *Int J Radiat Oncol Biol Phys.* 2011 Mar 15;79(4):965–76.
76. Damron TA, Nazarian A, Entezari V, Brown C, Grant W, Calderon N, et al. CT-based Structural Rigidity Analysis Is More Accurate Than Mirels Scoring for Fracture Prediction in Metastatic Femoral Lesions. *Clin Orthop Relat Res.* 2016 Mar;474(3):643–51.
77. Hipp JA, Springfield DS, Hayes WC. Predicting pathologic fracture risk in the management of metastatic bone defects. *Clin Orthop Relat Res.* 1995 Mar;(312):120–35.

78. van der Linden YM, Kroon HM, Dijkstra SPDS, Lok JJ, Noordijk EM, Leer JWH, et al. Simple radiographic parameter predicts fracturing in metastatic femoral bone lesions: results from a randomised trial. *Radiother Oncol.* 2003 Oct;69(1):21–31.
79. Mirels H. Metastatic disease in long bones. A proposed scoring system for diagnosing impending pathologic fractures. *Clin Orthop Relat Res.* 1989 Dec;(249):256–64.
80. Schultheiss TE. The radiation dose-response of the human spinal cord. *Int J Radiat Oncol Biol Phys.* 2008 Aug 1;71(5):1455–9.
81. Rades D, Huttenlocher S, Bajrovic A, Karstens JH, Adamietz IA, Kazic N, et al. Surgery followed by radiotherapy versus radiotherapy alone for metastatic spinal cord compression from unfavorable tumors. *Int J Radiat Oncol Biol Phys.* 2011 Dec 1;81(5):e861-868.
82. Jarvers JS, Lange M, Schiemann S, Pfränger J, Heyde CE, Osterhoff G. Risk factors for wound-related complications after surgical stabilization of spinal metastases with a special focus on the effect of postoperative radiation therapy. *BMC Surg.* 2021 Dec;21(1):423.
83. Rades D, Douglas S, Huttenlocher S, Rudat V, Veninga T, Stalpers LJA, et al. Validation of a score predicting post-treatment ambulatory status after radiotherapy for metastatic spinal cord compression. *Int J Radiat Oncol Biol Phys.* 2011 Apr 1;79(5):1503–6.
84. Confavreux CB, Follet H, Mitton D, Pialat JB, Clézardin P. Fracture Risk Evaluation of Bone Metastases: A Burning Issue. *Cancers.* 2021 Nov 15;13(22):5711.
85. Confavreux CB, Follet H, Mitton D, Pialat JB, Clézardin P. Fracture Risk Evaluation of Bone Metastases: A Burning Issue. *Cancers.* 2021 Nov 15;13(22):5711.
86. Townsend PW, Smalley SR, Cozad SC, Rosenthal HG, Hassanein RE. Role of postoperative radiation therapy after stabilization of fractures caused by metastatic disease. *Int J Radiat Oncol Biol Phys.* 1995 Jan 1;31(1):43–9.
87. Wolanczyk MJ, Fakhrian K, Adamietz IA. Radiotherapy, Bisphosphonates and Surgical Stabilization of Complete or Impending Pathologic Fractures in Patients with Metastatic Bone Disease. *J Cancer.* 2016;7(1):121–4.
88. Thariat J, Leysalle A, Vignot S, Marcy PY, Lacout A, Bera G, et al. [Oligometastatic bone disease. Can limited metastatic bone disease be cured? Is there room for local ablative treatments?]. *Cancer Radiother.* 2012 Sep;16(5–6):330–8.
89. Thariat J, Vignot S, Bensadoun RJ, Mornex F. [Improvements of ablative local treatments modify the management of the oligometastatic disease]. *Cancer Radiother.* 2012 Sep;16(5–6):325–9.
90. Lovelock DM, Zhang Z, Jackson A, Keam J, Bekelman J, Bilsky M, et al. Correlation of local failure with measures of dose insufficiency in the high-dose single-fraction treatment of bony metastases. *Int J Radiat Oncol Biol Phys.* 2010 Jul 15;77(4):1282–7.
91. Dennis K, Makhani L, Zeng L, Lam H, Chow E. Single fraction conventional external beam radiation therapy for bone metastases: a systematic review of randomised controlled trials. *Radiother Oncol.* 2013 Jan;106(1):5–14.
92. Thureau S, Leysalle A, Faivre JC, Lagrange JL. [Radiotherapy of bone metastases: Which fractionations?]. *Cancer Radiother.* 2015 Oct;19(6–7):437–41.
93. Rich SE, Chow R, Raman S, Liang Zeng K, Lutz S, Lam H, et al. Update of the systematic review of palliative radiation therapy fractionation for bone metastases. *Radiother Oncol.* 2018;126(3):547–57.
94. Rich SE, Chow R, Raman S, Liang Zeng K, Lutz S, Lam H, et al. Update of the systematic review of palliative radiation therapy fractionation for bone metastases. *Radiother Oncol.* 2018 Mar;126(3):547–57.
95. Koswig S, Budach V. [Remineralization and pain relief in bone metastases after after different radiotherapy fractions (10 times 3 Gy vs. 1 time 8 Gy). A prospective study]. *Strahlenther Onkol.* 1999 Oct;175(10):500–8.
96. Conway JL, Yurkowski E, Glazier J, Gentles Q, Walter A, Bowering G, et al. Comparison of patient-reported outcomes with single versus multiple fraction palliative radiotherapy for bone metastasis in a population-based cohort. *Radiother Oncol.* 2016 May;119(2):202–7.
97. Barillot I, Antoni D, Bellec J, Biau J, Giraud P, Jenny C, et al. [Reference bases of radiotherapy under stereotactic conditions for bronchopulmonary, hepatic, prostatic, upper aero-digestive, cerebral and bone tumors or metastases]. *Cancer Radiother.* 2018 Oct;22(6–7):660–81.
98. Gerszten PC, Ozhasoglu C, Burton SA, Welch WC, Vogel WJ, Atkins BA, et al. CyberKnife frameless single-fraction stereotactic radiosurgery for tumors of the sacrum. *Neurosurg Focus.* 2003 Aug 15;15(2):E7.
99. Bilsky MH, Yamada Y, Yenice KM, Lovelock M, Hunt M, Gutin PH, et al. Intensity-modulated stereotactic radiotherapy of paraspinal tumors: a preliminary report. *Neurosurgery.* 2004 Apr;54(4):823–30; discussion 830-831.
100. Cox BW, Spratt DE, Lovelock M, Bilsky MH, Lis E, Ryu S, et al. International Spine Radiosurgery Consortium consensus guidelines for target volume definition in spinal stereotactic radiosurgery. *Int J Radiat Oncol Biol Phys.* 2012 Aug 1;83(5):e597-605.
101. Dunne EM, Sahgal A, Lo SS, Bergman A, Kosztyla R, Dea N, et al. International consensus recommendations for target volume delineation specific to sacral metastases and spinal stereotactic body radiation therapy (SBRT). *Radiother Oncol.* 2020 Apr;145:21–9.
102. Dunne EM, Lo SS, Liu MC, Bergman A, Kosztyla R, Chang EL, et al. Thecal Sac Contouring as a Surrogate for the Cauda Equina and Intracanal Spinal Nerve Roots for Spine Stereotactic Body Radiation Therapy (SBRT): Contour Variability and Recommendations for Safe Practice. *International Journal of Radiation Oncology*Biophysics*Physics.* 2022 Jan;112(1):114–20.

103. Nguyen TK, Chin L, Sahgal A, Dagan R, Eppinga W, Guckenberger M, et al. International Multi-institutional Patterns of Contouring Practice and Clinical Target Volume Recommendations for Stereotactic Body Radiation Therapy for Non-Spine Bone Metastases. *International Journal of Radiation Oncology*Biophysics*. 2022 Feb;112(2):351–60.
104. Nguyen TK, Sahgal A, Dagan R, Eppinga W, Guckenberger M, Kim JH, et al. Stereotactic Body Radiation Therapy for Nonspine Bone Metastases: International Practice Patterns to Guide Treatment Planning. *Pract Radiat Oncol*. 2020 Dec;10(6):e452–60.
105. Lopez-Campos F, Cacicedo J, Couñago F, García R, Leaman-Alcibar O, Navarro-Martin A, et al. SEOR SBRT-SG stereotactic body radiation therapy consensus guidelines for non-spine bone metastasis. *Clin Transl Oncol*. 2022 Feb;24(2):215–26.
106. Husain ZA, Sahgal A, De Salles A, Funaro M, Glover J, Hayashi M, et al. Stereotactic body radiotherapy for de novo spinal metastases: systematic review. *J Neurosurg Spine*. 2017 Sep;27(3):295–302.
107. Zeng KL, Tseng CL, Soliman H, Weiss Y, Sahgal A, Myrehaug S. Stereotactic Body Radiotherapy (SBRT) for Oligometastatic Spine Metastases: An Overview. *Front Oncol*. 2019;9:337.
108. Lee CC, Soon YY, Cheo T, Vellayappan B, Tey J. Stereotactic body radiation therapy versus conventional external beam radiation therapy for painful bone metastases: A systematic review and meta-analysis of randomized trials. *Critical Reviews in Oncology/Hematology*. 2022 Oct;178:103775.
109. Alghamdi M, Sahgal A, Soliman H, Myrehaug S, Yang VXD, Das S, et al. Postoperative Stereotactic Body Radiotherapy for Spinal Metastases and the Impact of Epidural Disease Grade. *Neurosurgery*. 2019 01;85(6):E1111–8.
110. Tseng CL, Eppinga W, Charest-Morin R, Soliman H, Myrehaug S, Maralani PJ, et al. Spine Stereotactic Body Radiotherapy: Indications, Outcomes, and Points of Caution. *Global Spine J*. 2017 Apr;7(2):179–97.
111. Ito K, Shimizuguchi T, Nihei K, Furuya T, Ogawa H, Tanaka H, et al. Patterns of Intraosseous Recurrence After Stereotactic Body Radiation Therapy for Coxal Bone Metastasis. *Int J Radiat Oncol Biol Phys*. 2018 01;100(1):159–61.
112. Sprave T, Verma V, Förster R, Schlamp I, Hees K, Bruckner T, et al. Local response and pathologic fractures following stereotactic body radiotherapy versus three-dimensional conformal radiotherapy for spinal metastases - a randomized controlled trial. *BMC Cancer*. 2018 Aug 31;18(1):859.
113. Erler D, Brotherston D, Sahgal A, Cheung P, Loblaw A, Chu W, et al. Local control and fracture risk following stereotactic body radiation therapy for non-spine bone metastases. *Radiother Oncol*. 2018;127(2):304–9.
114. Thomas MC, Chen YH, Fite E, Pangilinan A, Bubelo K, Spektor A, et al. Patient and Treatment Factors Associated With Improved Local Control and Survival in Oligometastatic Bone Disease: Results From a Large Single-Institution Experience Using Stereotactic Body Radiation Therapy. *International Journal of Radiation Oncology*Biophysics*. 2022 Nov;114(4):747–61.
115. Jawad MS, Fahim DK, Gerszten PC, Flickinger JC, Sahgal A, Grills IS, et al. Vertebral compression fractures after stereotactic body radiation therapy: a large, multi-institutional, multinational evaluation. *J Neurosurg Spine*. 2016 Jun;24(6):928–36.
116. Madani I, Sahgal A, Erler D, Stish BJ, Olivier KR, Park SS, et al. Stereotactic Body Radiation Therapy for Metastases in Long Bones. *International Journal of Radiation Oncology*Biophysics*. 2022 Nov;114(4):738–46.
117. Sahgal A, Chang JH, Ma L, Marks LB, Milano MT, Medin P, et al. Spinal Cord Dose Tolerance to Stereotactic Body Radiation Therapy. *Int J Radiat Oncol Biol Phys*. 2019 Oct 10;
118. Balagamwala EH, Naik M, Reddy CA, Angelov L, Suh JH, Djemil T, et al. Pain flare after stereotactic radiosurgery for spine metastases. *J Radiosurg SBRT*. 2018;5(2):99–105.
119. Khan L, Chiang A, Zhang L, Thibault I, Bedard G, Wong E, et al. Prophylactic dexamethasone effectively reduces the incidence of pain flare following spine stereotactic body radiotherapy (SBRT): a prospective observational study. *Support Care Cancer*. 2015 Oct;23(10):2937–43.
120. Thureau S, Supiot S, Jouglar E, Rogé M, Lebreton L, Hadj Henni A, et al. Radiotherapy of bone metastases. *Cancer/Radiothérapie*. 2022 Feb;26(1–2):368–76.
121. Camidge R, Price A. Characterizing the phenomenon of radiation recall dermatitis. *Radiother Oncol*. 2001 Jun;59(3):237–45.
122. Ducassou A, David I, Delannes M, Chevreau C, Sibaud V. [Radiosensitization induced by vemurafenib]. *Cancer Radiother*. 2013 Aug;17(4):304–7.
123. Antoni D, Bockel S, Deutsch E, Mornex F. [Radiotherapy and targeted therapy/immunotherapy]. *Cancer Radiother*. 2016 Oct;20(6–7):434–41.
124. Thariat J, Leysalle A, Vignot S, Marcy PY, Lacout A, Bera G, et al. [Oligometastatic bone disease. Can limited metastatic bone disease be cured? Is there room for local ablative treatments?]. *Cancer Radiother*. 2012 Sep;16(5–6):330–8.
125. Nieder C, Gaspar LE, Ruyscher DD, Guckenberger M, Mehta MP, Rusthoven CG, et al. Repeat reirradiation of the spinal cord: multi-national expert treatment recommendations. *Strahlenther Onkol*. 2018;194(5):365–74.
126. S. Thureau MHV S Supiot, JL Lagrange. Radiothérapie des métastases osseuses. *Cancer/Radiothérapie* 20S (2016) S227–S234 [Internet]. Available from: <http://www.sciencedirect.com/science/journal/12783218/20/supp/S>
127. Pasquier D, Martinage G, Mirabel X, Lacornerie T, Makhloufi S, Faivre JC, et al. [Stereotactic body radiation therapy for spinal metastases]. *Cancer Radiother*. 2016 Oct;20(6–7):500–7.
128. Timmerman RD, Kavanagh BD, Cho LC, Papiez L, Xing L. Stereotactic body radiation therapy in multiple organ sites. *J Clin Oncol*. 2007 Mar 10;25(8):947–52.
129. Thariat J, Kirova Y, Milano G, Mornex F. [Combination of stereotactic irradiation and chemotherapy or targeted therapies: state of the art and preliminary recommendations]. *Cancer Radiother*. 2014 Aug;18(4):270–9.

130. Iannessi A, Garnon J, Cormier É, Clarençon F, Chiras J. [Interventional radiology for bone metastases]. *Bull Cancer*. 2013 Nov;100(11):1163–73.
131. Jakobs TF, Trumm C, Reiser M, Hoffmann RT. Percutaneous vertebroplasty in tumoral osteolysis. *Eur Radiol*. 2007 Aug;17(8):2166–75.
132. Schulte TL, Keiler A, Riechelmann F, Lange T, Schmoelz W. Biomechanical comparison of vertebral augmentation with silicone and PMMA cement and two filling grades. *Eur Spine J*. 2013 Dec;22(12):2695–701.
133. Iannessi A, Amoretti N, Marcy PY, Sedat J. Percutaneous cementoplasty for the treatment of extraspinal painful bone lesion, a prospective study. *Diagn Interv Imaging*. 2012 Nov;93(11):859–70.
134. Buy X, Cazzato RL, Catena V, Roubaud G, Kind M, Palussière J. [Image-guided bone consolidation in oncology: Cementoplasty and percutaneous screw fixation]. *Bull Cancer*. 2017 May;104(5):423–32.
135. Jaffe TA, Raiff D, Ho LM, Kim CY. Management of Anticoagulant and Antiplatelet Medications in Adults Undergoing Percutaneous Interventions. *AJR Am J Roentgenol*. 2015 Aug;205(2):421–8.
136. Foremny GB, Pretell-Mazzini J, Jose J, Subhawong TK. Risk of bleeding associated with interventional musculoskeletal radiology procedures. A comprehensive review of the literature. *Skeletal Radiol*. 2015 May;44(5):619–27.
137. Laredo JD, Hamze B. Complications of percutaneous vertebroplasty and their prevention. *Skeletal Radiol*. 2004 Sep;33(9):493–505.
138. Mavrovi E, Pialat JB, Beji H, Kalenderian AC, Vaz G, Richioud B. Percutaneous osteosynthesis and cementoplasty for stabilization of malignant pathologic fractures of the proximal femur. *Diagn Interv Imaging*. 2017 Jun;98(6):483–9.
139. Premat K, Clarençon F, Bonaccorsi R, Degos V, Cormier É, Chiras J. Reinforced cementoplasty using dedicated spindles in the management of unstable malignant lesions of the cervicotrochanteric region. *Eur Radiol*. 2017 Sep;27(9):3973–82.
140. Palussière J, Dixmieras F, Buy X, Descat E, Bonichon F, Debled M, et al. [Interventional radiology procedures in the treatment of bone metastasis]. *Bull Cancer*. 2009 Nov;96(11):1117–26.
141. Palussière J, Buy X, Fonck M. [Percutaneous ablation of metastases: where are we and new techniques]. *Bull Cancer*. 2013 Apr 1;100(4):373–9.
142. Gangi A, Tsoumakidou G, Buy X, Quoix E. Quality improvement guidelines for bone tumour management. *Cardiovasc Intervent Radiol*. 2010 Aug;33(4):706–13.
143. Di Staso M, Gravina GL, Zugaro L, Bonfili P, Gregori L, Franzese P, et al. Treatment of Solitary Painful Osseous Metastases with Radiotherapy, Cryoablation or Combined Therapy: Propensity Matching Analysis in 175 Patients. *PLoS ONE*. 2015;10(6):e0129021.
144. Swanson KC, Pritchard DJ, Sim FH. Surgical treatment of metastatic disease of the femur. *J Am Acad Orthop Surg*. 2000 Feb;8(1):56–65.
145. Frassica FJ, Frassica DA. Metastatic bone disease of the humerus. *J Am Acad Orthop Surg*. 2003 Aug;11(4):282–8.
146. Jawad MU, Scully SP. In brief: classifications in brief: Mirels' classification: metastatic disease in long bones and impending pathologic fracture. *Clin Orthop Relat Res*. 2010 Oct;468(10):2825–7.
147. Rose PS, Buchowski JM. Metastatic disease in the thoracic and lumbar spine: evaluation and management. *J Am Acad Orthop Surg*. 2011 Jan;19(1):37–48.
148. Issack PS, Kotwal SY, Lane JM. Management of metastatic bone disease of the acetabulum. *J Am Acad Orthop Surg*. 2013 Nov;21(11):685–95.
149. Scolaro JA, Lackman RD. Surgical management of metastatic long bone fractures: principles and techniques. *J Am Acad Orthop Surg*. 2014 Feb;22(2):90–100.
150. Crenn V, Carlier C, Gouin F, Sailhan F, Bonneville P, members of the So.F.C.O.T. High rate of fracture in long-bone metastasis: Proposal for an improved Mirels predictive score. *Orthop Traumatol Surg Res*. 2020 Oct;106(6):1005–11.
151. Wegrzyn J, Malatray M, Al-Qahtani T, Pibarot V, Confavreux C, Freyer G. Total Hip Arthroplasty for Periacetabular Metastatic Disease. An Original Technique of Reconstruction According to the Harrington Classification. *J Arthroplasty*. 2018;33(8):2546–55.
152. Frankel HL, Hancock DO, Hyslop G, Melzak J, Michaelis LS, Ungar GH, et al. The value of postural reduction in the initial management of closed injuries of the spine with paraplegia and tetraplegia. I. Paraplegia. 1969 Nov;7(3):179–92.
153. Weinstein J. The adult Spine – Principles and practices. In: differential diagnosis and treatment of primary benign and malignant neoplasms. Frymoyer JW, ed. New York: Raven Press; 1991.
154. Tomita K, Kawahara N, Kobayashi T, Yoshida A, Murakami H, Akamaru T. Surgical strategy for spinal metastases. *Spine*. 2001 Feb 1;26(3):298–306.
155. Tokuhashi Y, Matsuzaki H, Oda H, Oshima M, Ryu J. A revised scoring system for preoperative evaluation of metastatic spine tumor prognosis. *Spine*. 2005 Oct 1;30(19):2186–91.
156. Wise JJ, Fischgrund JS, Herkowitz HN, Montgomery D, Kurz LT. Complication, survival rates, and risk factors of surgery for metastatic disease of the spine. *Spine*. 1999 Sep 15;24(18):1943–51.
157. Confavreux CB, Pialat JB, Bellière A, Brevet M, Decroisette C, Tescau A, et al. Bone metastases from lung cancer: A paradigm for multidisciplinary onco-rheumatology management. *Joint Bone Spine*. 2018 Apr 6;
158. Confavreux CB, Pialat JB, Bellière A, Brevet M, Decroisette C, Tescau A, et al. Bone metastases from lung cancer: A paradigm for multidisciplinary onco-rheumatology management. *Joint Bone Spine*. 2019 Mar;86(2):185–94.