



ne dispose pas à ce jour des mêmes performances et n'est pas suffisante. Elle doit être confirmée par biologie moléculaire. Les plateformes qui ne peuvent l'assurer doivent transmettre les prélèvements à d'autres plateformes pouvant la réaliser, dans les plus brefs délais. La mise en place des analyses en NGS (séquençage de nouvelle génération), permet d'augmenter le nombre des biomarqueurs analysables.

- En dehors des essais cliniques, chez les patients ne présentant aucune de ces altérations moléculaires, des recherches complémentaires peuvent être réalisées avec l'accord des responsables des plateformes de biologie moléculaire (amplification de *MET*, réarrangement de *RET*, ou autres fusions par exemple).
- En cas d'insuffisance de tissus, une recherche des mutations sur ADN tumoral circulant est souhaitable.
- Une recherche de l'expression de PDL1 en immunohistochimie sur les cellules tumorales doit être systématique pour tous les carcinomes non à petites cellules pour les stades IIIA non résécables à IV et donc sur toute biopsie. L'utilisation des cyto blocs semble possible (en cours de validation). Il est recommandé d'utiliser des tests (ou kits) validés cliniquement sur plateformes dédiées (tests SP263 sur automate Ventana, 22C3 et 28.8 sur automates Dako) mais il est possible d'utiliser d'autres anticorps sur d'autres plateformes si la technique d'immunohistochimie est faite dans le respect des recommandations internationales et nationales d'assurance qualité.

Recommandations

La recherche du statut d'expression PDL1 en Immunohistochimie est recommandée dans tous les CBNPC de stades IIIA non résécable à IV, dès le diagnostic initial.

La recherche des anomalies moléculaires suivantes est recommandée dans tous les CBNPC non épidermoïdes et dans les carcinomes épidermoïdes des non-fumeurs de stades avancés, dès le diagnostic initial : *EGFR*, *KRAS*, *BRAF*, et les translocations *ALK* et *ROS 1*. Les mutations *cMET* (exon 14), et *HER2* (mutations) doivent être disponible pour la seconde ligne.

OPTION : Sous réserve d'utilisation d'anticorps adéquat, l'immunohistochimie ALK est suffisante pour le diagnostic des réarrangements ALK.

BILAN PRETHERAPEUTIQUE

Le bilan pré-thérapeutique doit être réalisé dans des délais les plus courts possibles et dépend évidemment de l'accessibilité aux examens et de l'état physiologique du patient (5).

1. Comment évaluer l'extension anatomique médiastinale de la tumeur ?

(Cf. Figure 5)

- La **tomodensitométrie** (TDM) est l'examen de référence et de première intention pour détecter une extension anatomique de la tumeur. L'imagerie par Résonance Magnétique (IRM) peut être utile pour apprécier les rapports avec les vaisseaux et le cœur.
- La **fibroscopie bronchique**, examen diagnostique, est également un moyen indirect de suspecter les atteintes médiastinales (refoulement, infiltration ou bourgeonnement). La localisation anatomique de ces anomalies oriente la suite des examens.
- L'**écho-endoscopie** trans-bronchique et trans-œsophagienne sont des examens performants pour dépister l'extension vasculaire et à la paroi œsophagienne.



2. Comment évaluer l'extension pariétale ? Quelle est la place de la thoracoscopie ?

- La **radiographie thoracique conventionnelle** permet de voir les lésions évidentes (lyse costale, atteinte pleurale majeure).
- La **TDM** affine le diagnostic d'extension pleuro-pariétale : s'il existe une lyse costale, l'atteinte pariétale est certaine. A l'opposé, si la lésion est à distance de la paroi, on peut conclure à l'intégrité de la plèvre. Si un liseré graisseux extrapleurale est visible entre la tumeur et la paroi, l'extension pariétale peut être écartée.
- En cas de doute sur l'extension pariétale à l'examen TDM, **l'IRM** est recommandée car elle précise :
 - o l'atteinte de la gouttière costo-vertébrale,
 - o l'atteinte des trous de conjugaison, et de l'espace périural,
 - o l'extension vertébrale, vasculaire et nerveuse des tumeurs de l'apex,
 - o l'extension diaphragmatique.

En cas d'épanchement pleural visible à la radiographie ou au scanner, la ponction pleurale pour examen cytologique est recommandée. Si l'épanchement est minime, l'échographie en facilite le repérage. En cas de négativité de la cytologie, une **thoracoscopie** est recommandée lorsqu'il n'existe pas d'autre contre-indication à l'exérèse, afin de préciser le caractère néoplasique ou non de l'épanchement.

3. Comment évaluer l'extension ganglionnaire intra thoracique ?

Dès la **fibroscopie**, on peut suspecter la présence d'adénopathies comprimant les voies aériennes. Des ponctions per-endoscopiques trans-bronchiques à l'aiguille de Wang peuvent être réalisées. **L'examen tomодensitométrique** s'attache à décrire les ganglions anormaux (adénopathies) par leur taille (plus petit axe), leur nombre, et leur topographie. Le caractère anormal de ces adénopathies ne préjuge pas de leur nature néoplasique. Toutefois, il a été démontré que plus la taille est grande, plus l'envahissement néoplasique est fréquent (de l'ordre de 30 % pour les adénopathies entre 1 et 2 cm, et de plus de 70 % au-delà de 2 cm). Dans cette indication, l'IRM n'est pas supérieure à la TDM, et le couplage de ces deux méthodes ne donne pas d'information supplémentaire.

L'échographie endo-bronchique permet l'exploration et la ponction des adénopathies 2, 3, 4, 7, 10, 11 ; (cf. Figure 1). L'échographie endo-œsophagienne permet l'exploration et la ponction éventuelle d'adénopathies sous-carénales (ganglion n°7) para-œsophagiennes (ganglions n°8 et 9) ou dans la fenêtre aorto-pulmonaire (ganglion n°5).

La **tomographie par émission de positons (TEP)** couplée au scanner a une plus grande spécificité et sensibilité que le scanner pour dépister les extensions ganglionnaires, même s'il existe des faux positifs et négatifs. Une TEP doit être réalisée chez les patients potentiellement opérables et pour les patients relevant d'une radiothérapie curative. L'extension ganglionnaire dépistée à la TEP doit néanmoins être confirmée, si cela est réalisable, par une médiastinoscopie ou une échographie avec ponction trans-bronchique ou trans-oesophagienne, si cela doit changer la prise en charge.

La **médiastinoscopie** est un acte chirurgical à faible morbidité (entre 0,5 et 1 % selon les séries publiées) ; elle permet d'explorer la face latérale droite et antérieure de la trachée, et la face latérale gauche, la carène, l'axe de la bronche souche droite (2, 4R et 4L, 7, 10R). La médiastinoscopie n'est pas indispensable en l'absence d'atteinte ganglionnaire en TDM et/ou TEP.

Une **thoracoscopie gauche** est possible pour explorer les chaînes ganglionnaires 5 et 6.

Depuis 2016, l'*European Expert Group* recommande au moins 5 biopsies pour le diagnostic **ET** 5 biopsies supplémentaires pour phénotypage et génotypage (6).



Cancer bronchique non à petites cellules

Site	Ganglion	Echo-endoscopie bronchique	Echo-endoscopie oesophagienne	Mediastinoscopie	Thoracoscopie gauche
2R-4R	Chaîne para trachéale droite		4R		
2L-4L	Chaîne para trachéale gauche		4L		
5	Ganglions sous-aortiques				
6	Ganglions para-aortiques				
7	Ganglions inter-trachéobronchiques (sous carénaire)				
8	Ganglions latéro-œsophagiens				
9	Ganglions du ligament triangulaire				
10-11	Ganglions intra pulmonaires et extra-lobaires			Hilaire droit (10R)	Hilaire gauche (10L)
12-14	Ganglions intra-lobaires				

■ Site accessible
 ■ Accès inconstant
 ■ Non accessible

Tableau 2 – Accessibilité des différents sites ganglionnaires médiastinaux en fonction des voies d'abord.

4. Comment évaluer l'extension métastatique ?

La recherche de tous les sites métastatiques n'est pas forcément nécessaire chez le sujet avec déjà un ou plusieurs sites métastatiques (en dehors des situations «oligo-métastatiques» ou des inclusions dans des essais thérapeutiques).

La recherche de la preuve histologique d'une lésion métastatique n'est justifiée que si celle-ci est unique et si cela peut modifier la stratégie thérapeutique.

La radiographie thoracique, l'endoscopie bronchique et le scanner thoracique effectués dans le cadre du bilan locorégional permettent la recherche d'une éventuelle extension métastatique broncho-pulmonaire homo- ou controlatérale. Seul un nodule isolé controlatéral non accessible à l'endoscopie peut justifier une démarche complémentaire (ponction trans-thoracique guidée par TDM et/ou TEP).

Le scanner thoracique initial doit être associé à des coupes abdomino-pelviennes explorant notamment les glandes surrénales en totalité. Ce scanner doit être injecté (sauf contre-indication) et l'acquisition doit se faire au temps portal pour permettre une meilleure exploration du parenchyme hépatique.

Le TEP scanner est plus sensible et spécifique que la scintigraphie osseuse **pour mettre en évidence les métastases osseuses** du cancer bronchique. Celui-ci peut être réalisé dans le cadre du bilan d'extension lorsqu'il n'existe pas d'indication de TEP ou en cas de suspicion clinique de métastases osseuses. Il faut néanmoins souligner que seule la présence d'une lyse osseuse visualisée par les radiographies dirigées et/ou la TDM et/ou l'IRM affirmera avec une bonne fiabilité, l'extension osseuse. Les zones fixantes doivent être explorées par des examens radiologiques appropriés.

La recherche de métastases cérébrales est recommandée. L'examen de référence est l'IRM (TDM avec injection en cas de délai excessif).

La **TEP** a un intérêt pour dépister les extensions métastatiques intra-abdominales, intra-thoraciques et osseuses. Il ne permet pas, par contre, d'explorer le cerveau. La TEP est particulièrement recommandée chez les patients opérables, ceux pouvant bénéficier d'une radiothérapie curative et ceux présentant une métastase apparemment unique.



Cancer bronchique non à petites cellules

5. Place de marqueurs sériques dans le bilan d'extension

Dans l'état actuel des connaissances, compte tenu des faibles sensibilités et spécificités des marqueurs sériques utilisables dans les CBNPC, ils ne peuvent influencer ni le bilan d'extension ni la décision thérapeutique initiale, ni le suivi (7). **Ils n'ont aucune utilité en dehors d'essais cliniques prospectifs.**

6. Evaluation gériatrique

L'utilisation de score gériatrique chez les patients de plus de 70 ans est recommandée, même si aucun score gériatrique n'est actuellement validé en cancérologie thoracique. Une évaluation gériatrique peut être proposée pour aider à la prise en charge médicale.

Recommandations

- En cas de cancer bronchique avéré ou suspecté, un scanner thoraco-abdomino-pelvien doit être réalisé.
- En cas d'adénomégalies médiastinales au scanner (> 1,5 cm petit axe), des explorations complémentaires sont utiles.
- Pour les patients opérables avec tumeur résécable, une TEP est recommandée.
- Pour les patients relevant d'une radiothérapie curative une TEP est recommandée.
- En cas d'hypermétabolisme ganglionnaire médiastinal à la TEP, une confirmation histo-cytologique est recommandée.
- Une IRM thoracique est recommandée pour préciser une atteinte vasculaire, neurologique ou pariétale suspectée au scanner.
- En cas de suspicion de maladie oligo-métastatique, il est recommandé d'obtenir une preuve histo-cytologique du site métastatique. Le dossier devra être systématiquement présenté en RCP.
- Plusieurs méthodes permettent d'explorer l'atteinte ganglionnaire médiastinale, en cas d'adénomégalies au scanner thoracique et/ou fixant au TEP-Scan et en l'absence de diffusion métastatique :
 - la médiastinoscopie (ou autre exploration chirurgicale du médiastin), qui est la méthode de référence pour explorer les chaînes ganglionnaires médiastinales,
 - les ponctions trans-bronchiques et/ou œsophagiennes sous écho-endoscopie.
- Les marqueurs sériques ne sont d'aucune utilité pour le diagnostic, la décision thérapeutique, le suivi et le pronostic des cancers bronchiques.
- L'utilisation de scores gériatriques est recommandée pour les patients de plus de 70 ans (aucun score validé en oncologie thoracique), avec si besoin une évaluation gériatrique complémentaire.

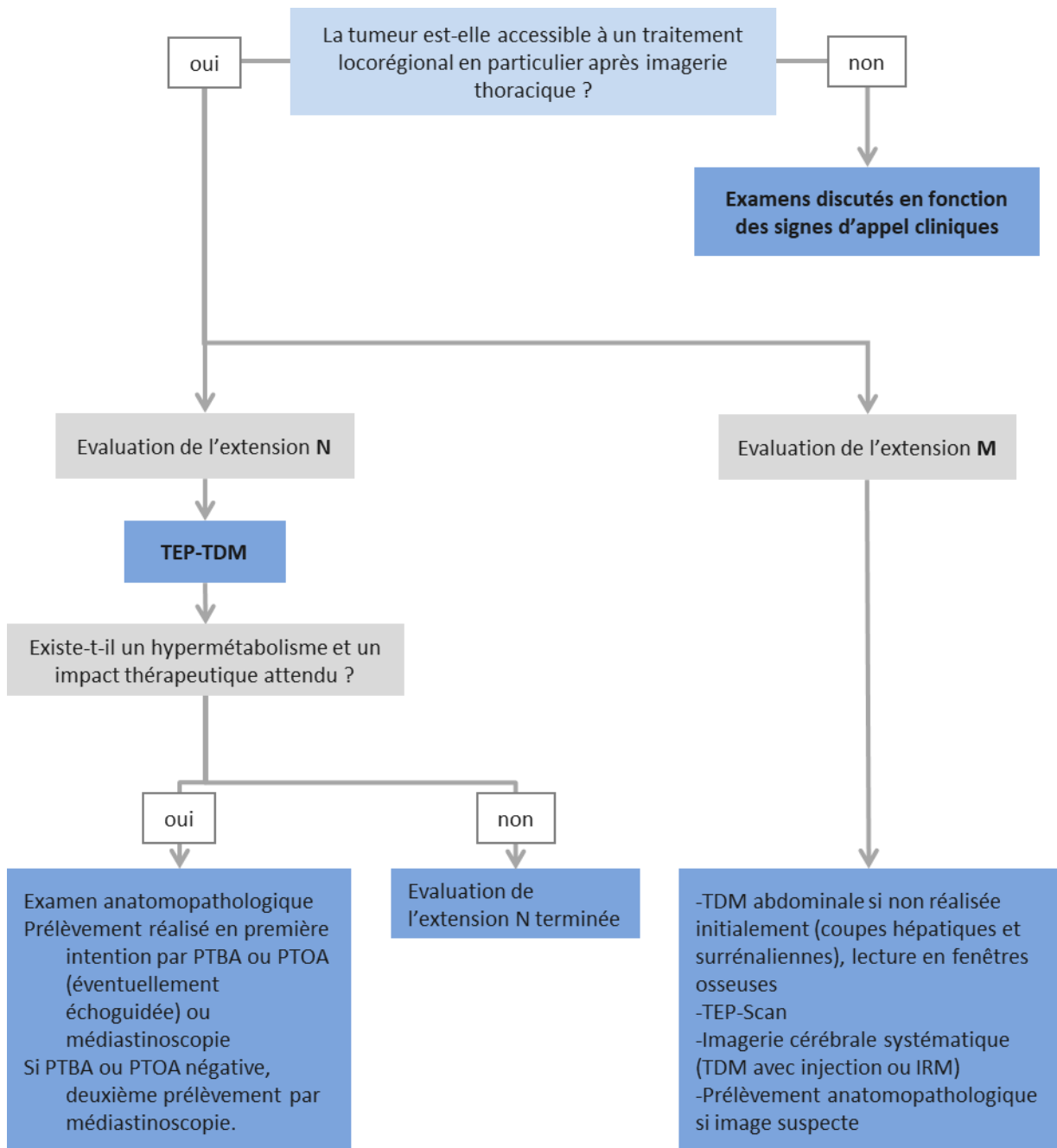


Figure 4 – Arbre d'aide à la décision pour le bilan diagnostique initial d'un cancer bronchique (INCa, Adapté de (5))

PTBA : Ponction trans-bronchique à l'aiguille – PTOA : Ponction trans-oesophagienne à l'aiguille



REFERENCES

1. Fry WA, Menck HR, Winchester DP. The National Cancer Data Base report on lung cancer. *Cancer*. 1 mai 1996;77(9):1947-55.
2. Paesmans M, Sculier JP, Libert P, Bureau G, Dabouis G, Thiriaux J, et al. Prognostic factors for survival in advanced non-small-cell lung cancer: univariate and multivariate analyses including recursive partitioning and amalgamation algorithms in 1,052 patients. The European Lung Cancer Working Party. *J Clin Oncol Off J Am Soc Clin Oncol*. mai 1995;13(5):1221-30.
3. Goldstraw P, Chansky K, Crowley J, Rami-Porta R, Asamura H, Eberhardt WEE, et al. The IASLC Lung Cancer Staging Project: Proposals for Revision of the TNM Stage Groupings in the Forthcoming (Eighth) Edition of the TNM Classification for Lung Cancer. *J Thorac Oncol Off Publ Int Assoc Study Lung Cancer*. janv 2016;11(1):39-51.
4. Eberhardt WEE, Mitchell A, Crowley J, Kondo H, Kim YT, Turrisi A, et al. The IASLC Lung Cancer Staging Project: Proposals for the Revision of the M Descriptors in the Forthcoming Eighth Edition of the TNM Classification of Lung Cancer. *J Thorac Oncol Off Publ Int Assoc Study Lung Cancer*. nov 2015;10(11):1515-22.
5. Cancer du poumon, Bilan initial [Internet]. INCa; 2011 juin [cité 19 déc 2014]. (Recommandations et référentiels). Disponible sur: <http://www.e-cancer.fr/publications/55-recommandations-de-pratique-clinique/516-cancer-du-poumon-bilan-initial-abrege>
6. Dietel M, Bubendorf L, Dingemans A-MC, Doooms C, Elmberger G, García RC, et al. Diagnostic procedures for non-small-cell lung cancer (NSCLC): recommendations of the European Expert Group. *Thorax*. févr 2016;71(2):177-84.
7. Utilisation des marqueurs tumoraux sériques dans le cancer bronchique primitif. Recommandations de la Société de Pneumologie de Langue Française. *Rev Mal Respir*. 1997;14(Suppl.3):353-39.
8. Brunelli A, Charloux A, Bolliger CT, Rocco G, Sculier J-P, Varela G, et al. ERS/ESTS clinical guidelines on fitness for radical therapy in lung cancer patients (surgery and chemo-radiotherapy). *Eur Respir J*. juill 2009;34(1):17-41.
9. Brunelli A, Kim AW, Berger KI, Addrizzo-Harris DJ. Physiologic evaluation of the patient with lung cancer being considered for resectional surgery: Diagnosis and management of lung cancer, 3rd ed: American College of Chest Physicians evidence-based clinical practice guidelines. *Chest*. mai 2013;143(5 Suppl):e166S-90S.
10. Brunelli A, Varela G, Salati M, Jimenez MF, Pompili C, Novoa N, et al. Recalibration of the revised cardiac risk index in lung resection candidates. *Ann Thorac Surg*. juill 2010;90(1):199-203.
11. Ramnath N, Dilling TJ, Harris LJ, Kim AW, Michaud GC, Balekian AA, et al. Treatment of stage III non-small cell lung cancer: Diagnosis and management of lung cancer, 3rd ed: American College of Chest Physicians evidence-based clinical practice guidelines. *Chest*. mai 2013;143(5 Suppl):e314S-40S.
12. Jeon JH, Kang CH, Kim H-S, Seong YW, Park IK, Kim YT, et al. Video-assisted thoracoscopic lobectomy in non-small-cell lung cancer patients with chronic obstructive pulmonary disease is associated with lower pulmonary complications than open lobectomy: a propensity score-matched analysis. *Eur J Cardio-Thorac Surg Off J Eur Assoc Cardio-Thorac Surg*. avr 2014;45(4):640-5.
13. Silvestri GA, Handy J, Lackland D, Corley E, Reed CE. Specialists achieve better outcomes than generalists for lung cancer surgery. *Chest*. sept 1998;114(3):675-80.
14. Thomas P, Dahan M, Riquet M, Massart G, Falcoz P-E, Brouchet L, et al. [Practical issues in the surgical treatment of non-small cell lung cancer. Recommendations from the French Society of Thoracic and Cardiovascular Surgery]. *Rev Mal Respir*. oct 2008;25(8):1031-6.
15. Postoperative radiotherapy in non-small-cell lung cancer: systematic review and meta-analysis of individual patient data from nine randomised controlled trials. PORT Meta-analysis Trialists Group. *Lancet*. 25 juill 1998;352(9124):257-63.
16. Giraud P, Lacomberie T, Mornex F. [Radiotherapy for primary lung carcinoma]. *Cancer Radiother J Soc Francaise Radiother Oncol*. sept 2016;20 Suppl:S147-156.
17. Aupérin A, Le Péchoux C, Rolland E, Curran WJ, Furuse K, Fournel P-J, et al. Meta-analysis of concomitant versus sequential radiochemotherapy in locally advanced non-small-cell lung cancer. *J Clin Oncol Off J Am Soc Clin Oncol*. 1 mai 2010;28(13):2181-90.
18. Antonia SJ, Villegas A, Daniel D, Murakami S, Hui R, et al. Durvalumab after Chemoradiotherapy in Stage III Non-Small-Cell Lung Cancer. *N Engl J Med*. 16 2017;377(20):1919-29.
19. Antonia SJ, Villegas A, Daniel D, Murakami S, Hui R, et al. Overall Survival with Durvalumab after Chemoradiotherapy in Stage III NSCLC. *N Engl J Med*. 13 2018;379(24):2342-50.
20. Senan S, Brade A, Wang L-H, Vansteenkiste J, Dakhil S, Biesma B, et al. PROCLAIM: Randomized Phase III Trial of Pemetrexed-Cisplatin or Etoposide-Cisplatin Plus Thoracic Radiation Therapy Followed by Consolidation Chemotherapy in Locally Advanced Nonsquamous Non-Small-Cell Lung Cancer. *J Clin Oncol Off J Am Soc Clin Oncol*. 20 mars 2016;34(9):953-62.
21. Rusch VW, Giroux DJ, Kraut MJ, Crowley J, Hazuka M, Winton T, et al. Induction chemoradiation and surgical resection for superior sulcus non-small-cell lung carcinomas: long-term results of Southwest Oncology Group Trial 9416 (Intergroup Trial 0160). *J Clin Oncol Off J Am Soc Clin Oncol*. 20 janv 2007;25(3):313-8.
22. Couraud S, Souquet P-J, Paris C, Dô P, Doubre H, Pichon E, et al. BioCAST/IFCT-1002: epidemiological and molecular features of lung cancer in never-smokers. *Eur Respir J*. 5 févr 2015;
23. Gandhi L, Rodríguez-Abreu D, Gadgeel S, Esteban E, Felip E, De Angelis F, et al. Pembrolizumab plus Chemotherapy in Metastatic Non-Small-Cell Lung Cancer. *N Engl J Med*. 31 mai 2018;378(22):2078-92.
24. Reck M, Rodríguez-Abreu D, Robinson AG, Hui R, Csósz T, Fülöp A, et al. Pembrolizumab versus Chemotherapy for PD-L1–Positive Non–Small-Cell Lung Cancer. *N Engl J Med*. 10 nov 2016;375(19):1823-33.
25. Garassino MC, Cho B-C, Kim J-H, Mazières J, Vansteenkiste J, Lena H, et al. Durvalumab as third-line or later treatment for advanced non-small-cell lung cancer (ATLANTIC): an open-label, single-arm, phase 2 study. *Lancet Oncol*. avr 2018;19(4):521-36.
26. Schiller JH, Harrington D, Belani CP, Langer C, Sandler A, Krook J, et al. Comparison of four chemotherapy regimens for advanced non-small-cell lung cancer. *N Engl J Med*. 10 janv 2002;346(2):92-8.
27. Scagliotti GV, Parikh P, von Pawel J, Biesma B, Vansteenkiste J, Manegold C, et al. Phase III study comparing cisplatin plus gemcitabine with cisplatin plus pemetrexed in chemotherapy-naïve patients with advanced-stage non-small-cell lung cancer. *J Clin Oncol Off J Am Soc Clin Oncol*. 20 juill 2008;26(21):3543-51.
28. Novello S, Barlesi F, Califano R, Cufer T, Ekman S, Levra MG, et al. Metastatic non-small-cell lung cancer: ESMO Clinical Practice Guidelines for diagnosis, treatment and follow-up. *Ann Oncol Off J Eur Soc Med Oncol*. sept 2016;27(suppl 5):v1-27.



29. Sandler A, Gray R, Perry MC, Brahmer J, Schiller JH, Dowlati A, et al. Paclitaxel-carboplatin alone or with bevacizumab for non-small-cell lung cancer. *N Engl J Med*. 14 déc 2006;355(24):2542-50.
30. Soria J-C, Mauguen A, Reck M, Sandler AB, Saijo N, Johnson DH, et al. Systematic review and meta-analysis of randomised, phase II/III trials adding bevacizumab to platinum-based chemotherapy as first-line treatment in patients with advanced non-small-cell lung cancer. *Ann Oncol*. 1 janv 2013;24(1):20-30.
31. Reck M, von Pawel J, Zatloukal P, Ramlau R, Gorbounova V, Hirsh V, et al. Phase III trial of cisplatin plus gemcitabine with either placebo or bevacizumab as first-line therapy for nonsquamous non-small-cell lung cancer: AVAIL. *J Clin Oncol Off J Am Soc Clin Oncol*. 10 mars 2009;27(8):1227-34.
32. Calvert AH, Newell DR, Gumbrell LA, O'Reilly S, Burnell M, Boxall FE, et al. Carboplatin dosage: prospective evaluation of a simple formula based on renal function. *J Clin Oncol Off J Am Soc Clin Oncol*. nov 1989;7(11):1748-56.
33. Zukin M, Barrios CH, Pereira JR, Ribeiro RDA, Beato CA de M, do Nascimento YN, et al. Randomized phase III trial of single-agent pemetrexed versus carboplatin and pemetrexed in patients with advanced non-small-cell lung cancer and Eastern Cooperative Oncology Group performance status of 2. *J Clin Oncol Off J Am Soc Clin Oncol*. 10 août 2013;31(23):2849-53.
34. Quoix E, Zalcman G, Oster J-P, Westeel V, Pichon E, Lavolé A, et al. Carboplatin and weekly paclitaxel doublet chemotherapy compared with monotherapy in elderly patients with advanced non-small-cell lung cancer: IFCT-0501 randomised, phase 3 trial. *Lancet*. 17 sept 2011;378(9796):1079-88.
35. Reck M, Rodríguez-Abreu D, Robinson AG, Hui R, Csőszi T, Fülöp A, et al. Pembrolizumab versus Chemotherapy for PD-L1-Positive Non-Small-Cell Lung Cancer. *N Engl J Med*. 10 2016;375(19):1823-33.
36. Paz-Ares LG, de Marinis F, Dediu M, Thomas M, Pujol J-L, Bidoli P, et al. PARAMOUNT: Final Overall Survival Results of the Phase III Study of Maintenance Pemetrexed Versus Placebo Immediately After Induction Treatment With Pemetrexed Plus Cisplatin for Advanced Nonsquamous Non-Small-Cell Lung Cancer. *J Clin Oncol*. 10 août 2013;31(23):2895-902.
37. Barlesi F, Scherpereel A, Rittmeyer A, Pazzola A, Ferrer Tur N, Kim J-H, et al. Randomized phase III trial of maintenance bevacizumab with or without pemetrexed after first-line induction with bevacizumab, cisplatin, and pemetrexed in advanced nonsquamous non-small-cell lung cancer: AVAPERL (MO22089). *J Clin Oncol Off J Am Soc Clin Oncol*. 20 août 2013;31(24):3004-11.
38. Barlesi F, Scherpereel A, Gorbunova V, Gervais R, Vikström A, Chouaid C, et al. Maintenance bevacizumab-pemetrexed after first-line cisplatin-pemetrexed-bevacizumab for advanced nonsquamous non-small-cell lung cancer: updated survival analysis of the AVAPERL (MO22089) randomized phase III trial. *Ann Oncol Off J Eur Soc Med Oncol*. mai 2014;25(5):1044-52.
39. Ciuleanu T, Brodowicz T, Zielinski C, Kim JH, Krzakowski M, Laack E, et al. Maintenance pemetrexed plus best supportive care versus placebo plus best supportive care for non-small-cell lung cancer: a randomised, double-blind, phase 3 study. *Lancet Lond Engl*. 24 oct 2009;374(9699):1432-40.
40. Pérol M, Chouaid C, Pérol D, Barlési F, Gervais R, Westeel V, et al. Randomized, phase III study of gemcitabine or erlotinib maintenance therapy versus observation, with predefined second-line treatment, after cisplatin-gemcitabine induction chemotherapy in advanced non-small-cell lung cancer. *J Clin Oncol Off J Am Soc Clin Oncol*. 1 oct 2012;30(28):3516-24.
41. Barlesi F, Scherpereel A, Rittmeyer A, Pazzola A, Ferrer Tur N, Kim J-H, et al. Randomized phase III trial of maintenance bevacizumab with or without pemetrexed after first-line induction with bevacizumab, cisplatin, and pemetrexed in advanced nonsquamous non-small-cell lung cancer: AVAPERL (MO22089). *J Clin Oncol Off J Am Soc Clin Oncol*. 20 août 2013;31(24):3004-11.
42. Brahmer J, Reckamp KL, Baas P, Crinò L, Eberhardt WEE, Poddubska E, et al. Nivolumab versus Docetaxel in Advanced Squamous-Cell Non-Small-Cell Lung Cancer. *N Engl J Med*. 9 juill 2015;373(2):123-35.
43. Herbst RS, Baas P, Kim D-W, Felip E, Pérez-Gracia JL, Han J-Y, et al. Pembrolizumab versus docetaxel for previously treated, PD-L1-positive, advanced non-small-cell lung cancer (KEYNOTE-010): a randomised controlled trial. *Lancet Lond Engl*. 9 avr 2016;387(10027):1540-50.
44. Rittmeyer A, Barlesi F, Waterkamp D, Park K, Ciardiello F, von Pawel J, et al. Atezolizumab versus docetaxel in patients with previously treated non-small-cell lung cancer (OAK): a phase 3, open-label, multicentre randomised controlled trial. *Lancet Lond Engl*. 21 2017;389(10066):255-65.
45. Borghaei H, Paz-Ares L, Horn L, Spigel DR, Steins M, Ready NE, et al. Nivolumab versus Docetaxel in Advanced Nonsquamous Non-Small-Cell Lung Cancer. *N Engl J Med*. 22 oct 2015;373(17):1627-39.
46. Cortot AB. weekly paclitaxel plus bevacizumab versus Docetaxel as second or third line in advanced non squamous NSCLC: results from the phase III study IFCT-1103 ULTIMATE. ASCO 2016. (abstract 9005).
47. Zhao N, Zhang X-C, Yan H-H, Yang J-J, Wu Y-L. Efficacy of epidermal growth factor receptor inhibitors versus chemotherapy as second-line treatment in advanced non-small-cell lung cancer with wild-type EGFR: a meta-analysis of randomized controlled clinical trials. *Lung Cancer Amst Neth*. juill 2014;85(1):66-73.
48. Champiat S, Ferrara R, Massard C, Besse B, Marabelle A, Soria J-C, et al. Hyperprogressive disease: recognizing a novel pattern to improve patient management. *Nat Rev Clin Oncol*. déc 2018;15(12):748-62.
49. Nishino M, Tirumani SH, Ramaiya NH, Hodi FS. Cancer immunotherapy and immune-related response assessment: The role of radiologists in the new arena of cancer treatment. *Eur J Radiol*. juill 2015;84(7):1259-68.
50. Lee CK, Wu Y-L, Ding PN, Lord SJ, Inoue A, Zhou C, et al. Impact of Specific Epidermal Growth Factor Receptor (EGFR) Mutations and Clinical Characteristics on Outcomes After Treatment With EGFR Tyrosine Kinase Inhibitors Versus Chemotherapy in EGFR-Mutant Lung Cancer: A Meta-Analysis. *J Clin Oncol Off J Am Soc Clin Oncol*. 10 juin 2015;33(17):1958-65.
51. Yang JJ, Zhou Q, Yan HH, Zhang XC, Chen HJ, Tu HY, et al. A phase III randomised controlled trial of erlotinib vs gefitinib in advanced non-small cell lung cancer with EGFR mutations. *Br J Cancer*. 28 févr 2017;116(5):568-74.
52. Paz-Ares L, Tan E-H, O'Byrne K, Zhang L, Hirsh V, Boyer M, et al. Afatinib versus gefitinib in patients with EGFR mutation-positive advanced non-small-cell lung cancer: overall survival data from the phase IIb LUX-Lung 7 trial. *Ann Oncol Off J Eur Soc Med Oncol*. 01 2017;28(2):270-7.
53. Wu Y-L, Cheng Y, Zhou X, Lee KH, Nakagawa K, Niho S, et al. Dacomitinib versus gefitinib as first-line treatment for patients with EGFR-mutation-positive non-small-cell lung cancer (ARCHER 1050): a randomised, open-label, phase 3 trial. *Lancet Oncol*. 2017;18(11):1454-66.



54. Mok TS, Cheng Y, Zhou X, Lee KH, Nakagawa K, Niho S, et al. Improvement in Overall Survival in a Randomized Study That Compared Dacomitinib With Gefitinib in Patients With Advanced Non-Small-Cell Lung Cancer and EGFR-Activating Mutations. *J Clin Oncol Off J Am Soc Clin Oncol.* 1 août 2018;36(22):2244-50.
55. Ramalingam SS, O'Byrne K, Boyer M, Mok T, Jänne PA, Zhang H, et al. Dacomitinib versus erlotinib in patients with EGFR-mutated advanced non-small-cell lung cancer (NSCLC): pooled subset analyses from two randomized trials. *Ann Oncol Off J Eur Soc Med Oncol.* mars 2016;27(3):423-9.
56. Urata Y, Katakami N, Morita S, Kaji R, Yoshioka H, Seto T, et al. Randomized Phase III Study Comparing Gefitinib With Erlotinib in Patients With Previously Treated Advanced Lung Adenocarcinoma: WJOG 5108L. *J Clin Oncol Off J Am Soc Clin Oncol.* 2016;34(27):3248-57.
57. Soria J-C, Ohe Y, Vansteenkiste J, Reungwetwattana T, Chewaskulyong B, Lee KH, et al. Osimertinib in Untreated EGFR-Mutated Advanced Non-Small-Cell Lung Cancer. *N Engl J Med.* 18 nov 2017;
58. Reungwetwattana T, Nakagawa K, Cho BC, Cobo M, Cho EK, Bertolini A, et al. CNS Response to Osimertinib Versus Standard Epidermal Growth Factor Receptor Tyrosine Kinase Inhibitors in Patients With Untreated EGFR-Mutated Advanced Non-Small-Cell Lung Cancer. *J Clin Oncol Off J Am Soc Clin Oncol.* 28 août 2018;JCO2018783118.
59. Seto T, Kato T, Nishio M, Goto K, Atagi S, Hosomi Y, et al. Erlotinib alone or with bevacizumab as first-line therapy in patients with advanced non-squamous non-small-cell lung cancer harbouring EGFR mutations (JO25567): an open-label, randomised, multicentre, phase 2 study. *Lancet Oncol.* oct 2014;15(11):1236-44.
60. Forde PM, Ettinger DS. Managing acquired resistance in EGFR-mutated non-small cell lung cancer. *Clin Adv Hematol Oncol HO.* août 2015;13(8):528-32.
61. Mok TS, Wu Y-L, Ahn M-J, Garassino MC, Kim HR, Ramalingam SS, et al. Osimertinib or Platinum-Pemetrexed in EGFR T790M-Positive Lung Cancer. *N Engl J Med.* 16 2017;376(7):629-40.
62. Lemoine A, Couraud S, Fina F, Lantuejoul S, Lamy P-J, Denis M, et al. Recommandations du GFCO pour l'utilisation diagnostique des analyses génétiques somatiques sur l'ADN tumoral circulant. *Innov Thérapeutiques En Oncol.* 2016;2(5):225-32.
63. Goss G, Tsai C-M, Shepherd FA, Bazhenova L, Lee JS, Chang G-C, et al. Osimertinib for pretreated EGFR Thr790Met-positive advanced non-small-cell lung cancer (AURA2): a multicentre, open-label, single-arm, phase 2 study. *Lancet Oncol.* 14 oct 2016;
64. Peters S, Camidge DR, Shaw AT, Gadgeel S, Ahn JS, Kim D-W, et al. Alectinib versus Crizotinib in Untreated ALK-Positive Non-Small-Cell Lung Cancer. *N Engl J Med.* 31 2017;377(9):829-38.
65. Gandhi L, Ou S-HI, Shaw AT, Barlesi F, Dingemans A-MC, Kim D-W, et al. Efficacy of alectinib in central nervous system metastases in crizotinib-resistant ALK-positive non-small-cell lung cancer: Comparison of RECIST 1.1 and RANO-HGG criteria. *Eur J Cancer Oxf Engl.* sept 2017;82:27-33.
66. Gadgeel SM, Shaw AT, Govindan R, Gandhi L, Socinski MA, Camidge DR, et al. Pooled Analysis of CNS Response to Alectinib in Two Studies of Pretreated Patients With ALK-Positive Non-Small-Cell Lung Cancer. *J Clin Oncol Off J Am Soc Clin Oncol.* déc 2016;34(34):4079-85.
67. Gadgeel S, Peters S, Mok T, Shaw AT, Kim DW, Ou SI, et al. Alectinib versus crizotinib in treatment-naïve anaplastic lymphoma kinase-positive (ALK+) non-small-cell lung cancer: CNS efficacy results from the ALEX study. *Ann Oncol Off J Eur Soc Med Oncol.* 1 nov 2018;29(11):2214-22.
68. Solomon BJ, Mok T, Kim D-W, Wu Y-L, Nakagawa K, Mekhail T, et al. First-line crizotinib versus chemotherapy in ALK-positive lung cancer. *N Engl J Med.* 4 déc 2014;371(23):2167-77.
69. Soria J-C, Tan DSW, Chiari R, Wu Y-L, Paz-Ares L, Wolf J, et al. First-line ceritinib versus platinum-based chemotherapy in advanced ALK-rearranged non-small-cell lung cancer (ASCEND-4): a randomised, open-label, phase 3 study. *Lancet Lond Engl.* 4 mars 2017;389(10072):917-29.
70. Cho BC, Kim D-W, Bearz A, Laurie SA, McKeage M, Borra G, et al. ASCEND-8: A Randomized Phase 1 Study of Ceritinib, 450 mg or 600 mg, Taken with a Low-Fat Meal versus 750 mg in Fasted State in Patients with Anaplastic Lymphoma Kinase (ALK)-Rearranged Metastatic Non-Small Cell Lung Cancer (NSCLC). *J Thorac Oncol Off Publ Int Assoc Study Lung Cancer.* sept 2017;12(9):1357-67.
71. Gainsor JF, Dardaai L, Yoda S, Friboulet L, Leshchiner I, Katayama R, et al. Molecular Mechanisms of Resistance to First- and Second-Generation ALK Inhibitors in ALK-Rearranged Lung Cancer. *Cancer Discov.* 2016;6(10):1118-33.
72. Shaw AT, Gandhi L, Gadgeel S, Riely GJ, Cetnar J, West H, et al. Alectinib in ALK-positive, crizotinib-resistant, non-small-cell lung cancer: a single-group, multicentre, phase 2 trial. *Lancet Oncol.* févr 2016;17(2):234-42.
73. Shaw AT, Engelman JA. Ceritinib in ALK-rearranged non-small-cell lung cancer. *N Engl J Med.* 26 juin 2014;370(26):2537-9.
74. Kim D-W, Tiseo M, Ahn M-J, Reckamp KL, Hansen KH, Kim S-W, et al. Brigatinib in Patients With Crizotinib-Refractory Anaplastic Lymphoma Kinase-Positive Non-Small-Cell Lung Cancer: A Randomized, Multicenter Phase II Trial. *J Clin Oncol Off J Am Soc Clin Oncol.* 1 août 2017;35(22):2490-8.
75. Shaw AT, Felip E, Bauer TM, Besse B, Navarro A, Postel-Vinay S, et al. Lorlatinib in non-small-cell lung cancer with ALK or ROS1 rearrangement: an international, multicentre, open-label, single-arm first-in-man phase 1 trial. *Lancet Oncol.* déc 2017;18(12):1590-9.
76. Lee HY, Ahn HK, Jeong JY, Kwon MJ, Han J-H, Sun J-M, et al. Favorable clinical outcomes of pemetrexed treatment in anaplastic lymphoma kinase positive non-small-cell lung cancer. *Lung Cancer.* janv 2013;79(1):40-5.
77. Mazières J, Zalcman G, Crinò L, Biondani P, Barlesi F, Filleron T, et al. Crizotinib therapy for advanced lung adenocarcinoma and a ROS1 rearrangement: results from the EUROS1 cohort. *J Clin Oncol Off J Am Soc Clin Oncol.* 20 mars 2015;33(9):992-9.
78. Lim SM, Kim HR, Lee J-S, Lee KH, Lee Y-G, Min YJ, et al. Open-Label, Multicenter, Phase II Study of Ceritinib in Patients With Non-Small-Cell Lung Cancer Harboring ROS1 Rearrangement. *J Clin Oncol Off J Am Soc Clin Oncol.* 10 août 2017;35(23):2613-8.
79. Planchard D, Besse B, Groen HJM, Souquet P-J, Quoix E, Baik CS, et al. Dabrafenib plus trametinib in patients with previously treated BRAF(V600E)-mutant metastatic non-small cell lung cancer: an open-label, multicentre phase 2 trial. *Lancet Oncol.* juill 2016;17(7):984-93.
80. Planchard D, Kim TM, Mazières J, Quoix E, Riely G, Barlesi F, et al. Dabrafenib in patients with BRAF(V600E)-positive advanced non-small-cell lung cancer: a single-arm, multicentre, open-label, phase 2 trial. *Lancet Oncol.* mai 2016;17(5):642-50.
81. Planchard D, Smit EF, Groen HJM, Mazières J, Besse B, Helland Å, et al. Dabrafenib plus trametinib in patients with previously untreated BRAF V600E -mutant metastatic non-small-cell lung cancer: an open-label, phase 2 trial. *Lancet Oncol.* oct 2017;18(10):1307-16.



Cancer bronchique non à petites cellules

82. Travis WD, Brambilla E, Burke AP, Marx A, Nicholson AG. Introduction to The 2015 World Health Organization Classification of Tumors of the Lung, Pleura, Thymus, and Heart. *J Thorac Oncol Off Publ Int Assoc Study Lung Cancer*. sept 2015;10(9):1240-2.
83. Travis WD, Brambilla E, Nicholson AG, Yatabe Y, Austin JHM, Beasley MB, et al. The 2015 World Health Organization Classification of Lung Tumors: Impact of Genetic, Clinical and Radiologic Advances Since the 2004 Classification. *J Thorac Oncol Off Publ Int Assoc Study Lung Cancer*. sept 2015;10(9):1243-60.



Cancer bronchique non à petites cellules

DECLARATION DES LIENS D'INTERETS

Les personnes ci-dessous ont déclaré des liens d'intérêt en oncologie thoracique pour des participations à des congrès, séminaires ou formations ; des bourses ou autre financement ; des rémunérations personnelles ; des intéressements ; ou tout autre lien pertinent dans les 3 dernières années :

ARPIN D : Takeda, Roche
 AUDIGIER-VALETTE C : Roche, Abbvie, BMS, MSD, Takeda, Boehringer, AstraZeneca, Pfizer, Novartis, Fabre, Amgen, Lilly
 AVRILLON V : BMS, Abbvie.
 BARANZELLI A. : Roche, Takeda, BMS, MSD
 BAUD M. : Boehringer
 BAYCE BLEUEZ S. : Roche, BMS, AMGEN
 BERARD H : Roche, Pfizer, Boehringer
 BERNARDI M. : BMS, Sandoz, Roche
 BOMBARON P : Roche, AstraZeneca, BMS, Boehringer.
 COURAUD S. : AstraZeneca, Boehringer Ingelheim, Lilly, Merck, MSD, Novartis, Pfizer, Roche, Sysmex Innostics, Chugai, Laidet.
 DELCLAUX B : BMS, Boehringer, AstraZeneca, Novartis, Roche.
 DEMIR S : Pfizer, BMS
 FALCHERO L. : Roche, Boehringer, AstraZeneca, BMS, Pfizer, Amgen.
 FOUCHER P : AstraZeneca, Roche, BMS, MSD, Chugai, Vifor, IFCT, PFIZER
 FOURNEL P. : Lilly, Amgen, BMS, MSD, Roche, Pfizer, Astellas, Boehringer, AstraZeneca, Takeda, Novartis, PFO
 GERINIERE L : Lilly
 GIAJ LEVRA M. : MSD, BMS, Roche, AstraZeneca, Novartis, Pfizer, Boehringer
 GONZALEZ G. : Roche, Novartis, Pharmadom
 GOUNANT V : Takeda, Lilly, Roche, AstraZeneca, BMS, Boehringer, Pfizer, Novartis.
 GROUET A. : Boehringer, Novartis
 HAMMOU Y : Chiesi, ISIS, Elia
 JACOULET P : Boehringer
 JANICOT H. Boehringer
 LARIVE S. : TEVA Santé, Pfizer, Boehringer, BMS, MSD, AstraZeneca.
 LE TREUT J. : AstraZeneca, Boehringer, Roche, BMS, MSD
 LOCATELLI SANCHEZ M. : Boehringer, BMS, AstraZeneca, LFB
 LUCIANI S : Pfizer
 MARTIN E. : Astra Zeneca
 MASTROIANNI B : Amgen
 MERLE P : MSD, AstraZeneca, BMS, Pfizer
 MORO-SIBILOT D : Roche, Pfizer, Lilly, Boehringer, MSD, BMS, Takeda, AstraZeneca, Novartis, Amgen, Abbvie
 NAKAD A : BMS
 ODIER L. : Lilly, Amgen, Pfizer
 PAULUS V : MSD, Roche
 PEROL M. : Roche, AstraZeneca, Boehringer, Lilly, Takeda, BMS, MSD, Pfizer, Novartis, Chugai
 PERROT E. : AstraZeneca
 PINSOLLE J. : Takeda, MSD, Roche, Pfizer, Agiradom.
 RANCHON F : CELGENE, JAZZ PHARMA, ABBVIE
 SAKHRI L : Pfizer, BMS.
 SOUQUET P.-J. : Amgen, AstraZeneca, BI, CHUGAI, P FABRE, LILLY, MSD, BMS, Pfizer, Novartis, Sandoz, Roche, Takeda, Bayer, Merrimack, Merck, Astellas,
 TAVIOT B : Chiesi
 TISSOT C : Amgen, Sandoz, BMS
 WATKIN E. : MSD, AstraZeneca, Boehringer, Pfizer, Roche, BMS
 ZALCMAN G. : Roche, AstraZeneca, BMS, Pfizer, Novartis, Abbvie, MSD, Boehringer, GSK, Inventiva

Les autres participants et membres des groupes de travail n'ont déclaré aucun lien d'intérêt en oncologie thoracique.
 Aucun participant ou membre d'un groupe de travail n'a rapporté de lien d'intérêt avec l'industrie du tabac.



Cancer bronchique non à petites cellules

MENTIONS LEGALES

La réunion de mise à jour des référentiels (édition 2019) a été organisée par l'Association de Recherche d'Information Scientifique et Thérapeutique en Oncologie Thoracique (ARISTOT).

Les partenaires institutionnels 2019 d'ARISTOT sont : **Amgen, Astra Zeneca, Boehringer Ingelheim, Chugai, Pfizer, Roche.**

Les référentiels en oncologie thoracique Auvergne-Rhône-Alpes® 2019 sont coordonnés et mis en forme par Sébastien Couraud (Hospices Civils de Lyon), assisté de Mme Christelle Chastand (Hospices Civils de Lyon). Ils sont édités par ARISTOT qui en est le propriétaire exclusif (y compris des versions antérieures). Ils sont diffusés à titre gratuit par le(s) partenaire(s) dûment autorisé(s) et mandaté(s) par ARISTOT. Les référentiels AURA en oncologie thoracique® est une marque déposée à l'INPI sous la référence 18 4 478 084 dont le propriétaire est l'association ARISTOT.

Pour citer le référentiel :

Couraud S, Westeel V., Toffart A.-C, Souquet P.-J. et le comité de rédaction des référentiels Auvergne Rhône-Alpes en oncologie thoracique. Référentiel sur le cancer bronchique non à petites-cellules : actualisation 2019. ARISTOT.2019. ISBN 978-2-490858-00-2. Téléchargeable sur <http://espacecancer.sante-ra.fr/Pages/referentiels.aspx> et sur www.lecancer.fr

Couraud S, Westeel V., Toffart A.-C, Souquet P.-J. on behalf of the editing committee of *Auvergne Rhône-Alpes* Guidelines in Thoracic Oncology. [Guidelines on Non-Small Cells Lung Cancer : 2019 Update]. ARISTOT 2019 [French]. ISBN 978-2-490858-00-2. Available from <http://espacecancer.sante-ra.fr/Pages/referentiels.aspx> and from www.lecancer.fr.

L'édition 2019 du référentiel AURA en oncologie thoracique® est labellisée par:



L'édition 2019 du référentiel AURA en oncologie thoracique® est édité par:



9 782490 858002