

BILAN DIAGNOSTIQUE

1. Diagnostic anatomo-pathologique

Le diagnostic doit privilégier les prélèvements histologiques. Néanmoins, les cytoblocs permettent également la réalisation d'études immunohistochimiques et moléculaires.

En endoscopie, le nombre de biopsies bronchiques doit être supérieur à 5 : idéalement 5 biopsies pour le diagnostic **ET** 5 biopsies supplémentaires pour phénotypage et génotypage (*European Expert Group*) (4).

En cas de biopsies trans-thoraciques sous TDM pour des lésions périphériques, il est nécessaire de réaliser 1 à 2 carottes, en gauge 18 et en coaxial. La fixation des prélèvements histologiques doit utiliser le formol. Il faut proscrire les fixateurs à base d'acide picrique et d'AFA et éviter les sur-fixations ou les sous-fixations.

Une nouvelle classification anatomopathologique a été éditée par l'OMS en 2021¹ (Annexe 1) (5). Les deux principaux changements de cette classification sont :

- L'ajout d'une nouvelle entité maligne: les tumeurs thoraciques indifférenciées déficiente en SMARCA4.**
 Il s'agit d'une tumeur de haut grade de malignité, de phénotype indifférencié ou rhabdoïde et présentant un déficit en *SMARCA4*. Le diagnostic de la déficience se fait par IHC ou biologie moléculaire. Ces tumeurs ne font actuellement pas l'objet d'un traitement spécifique consensuel. Elles doivent être considéré comme des CBNPC non-épidermoïde. L'inclusion dans des protocoles de recherche clinique est hautement encouragée.
- L'ajout d'une nouvelle entité bénigne : l'adénome bronchiolaire/tumeur papillaire muconodulaire ciliée (BA/CMPT).**
 Il s'agit d'une tumeur bénigne périphérique, retrouvée habituellement chez des patients âgés. On y observe de rares mitoses, mais elle présente fréquemment un marquage TTF1 +, P40, CK5/6, pouvant se confondre avec un adénocarcinome alors que cette tumeur est bénigne.

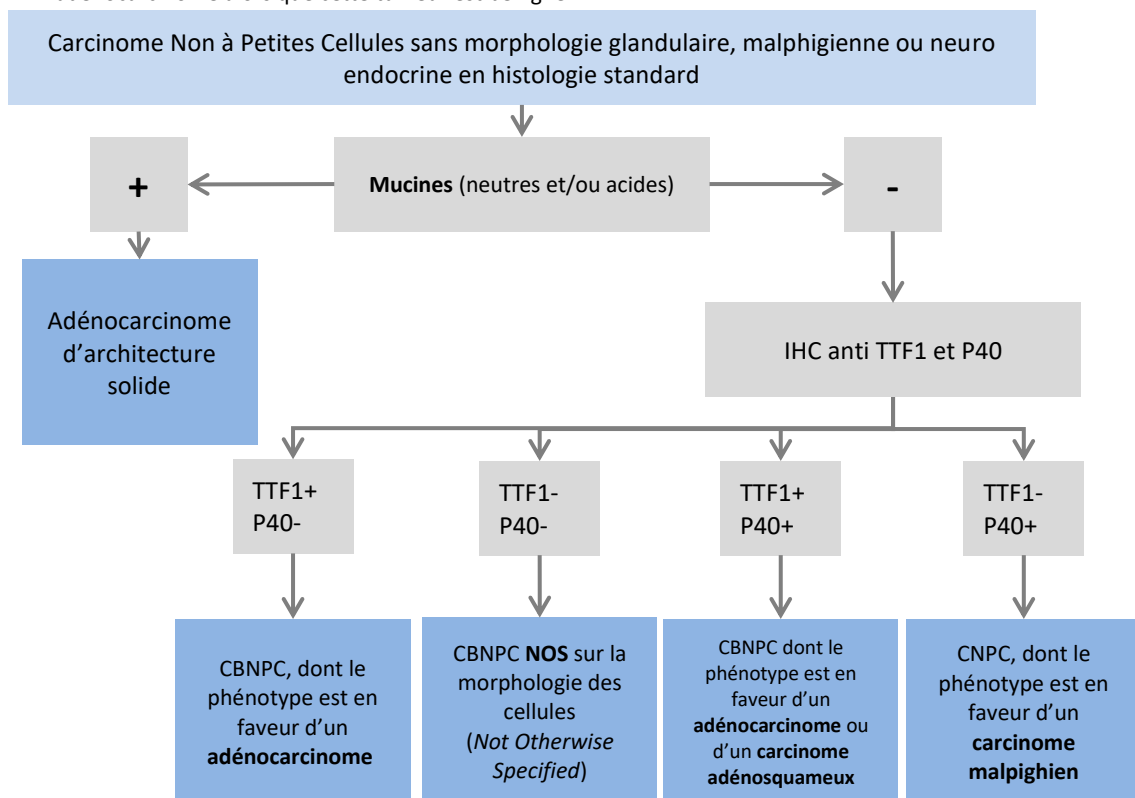


Figure 3 – Proposition d'arbre décisionnel pour le diagnostic des carcinomes indifférenciés.

¹ WHO classification of Tumours Editorial Board. Thoracic tumours. Lyon France, International Agency for Research on Cancer 2021

Règles de bonnes pratiques pour l'interprétation anatomopathologique :

1. Le terme "carcinome pulmonaire non à petites cellules NOS" doit être utilisé le moins possible ; le carcinome non à petites cellules doit être classé dans un type plus spécifique, comme l'adénocarcinome ou le carcinome épidermoïde dans la mesure du possible.
2. S'il n'existe pas de morphologie évocatrice de différenciation malpighienne ou glandulaire sur les colorations classiques, il est recommandé de réaliser une recherche des mucines et/ou une étude en immunohistochimie (IHC) avec les anticorps anti TTF1 et P40. Les marqueurs neuroendocrines ne doivent être demandés que s'il y a une morphologie neuroendocrine ; l'utilisation des cytokératines 7 et 20 ne doit pas être systématique (cf. Figure 3).
3. Lorsqu'un diagnostic est établi à partir d'un petit échantillon, il convient de préciser si le diagnostic a été établi sur la base de la seule microscopie optique ou sur la base d'une coloration (mucines) ou d'un marqueur immunohistochimique.
4. Le terme "carcinome à cellules non malpighiennes" ou carcinome non-épidermoïde ne doit pas être utilisé par les pathologistes. Il s'agit en effet d'un catégorisation clinique.
5. La classification des adénocarcinomes et les terminologies associées doivent être utilisées pour le diagnostic de routine, les recherches futures et les essais cliniques.
6. Lorsque des échantillons de cytologie et de biopsie appariés existent, ils doivent être examinés ensemble pour obtenir le diagnostic le plus spécifique et le plus concordant.
7. Les termes "adénocarcinome in situ" et "adénocarcinome peu invasif" ne doivent pas être utilisés pour le diagnostic de petites biopsies ou d'échantillons cytologiques. Il faut utiliser le terme d'adénocarcinome d'architecture lépidique sur biopsies.
8. Le terme "carcinome à grandes cellules" doit être limité aux pièces opératoires où la tumeur a été soigneusement échantillonnée afin d'exclure un autre type de tumeur.
9. Si une tumeur présente des caractéristiques sarcomatoïdes (pléomorphisme nucléaire marqué, cellules géantes malignes ou morphologie de cellules fusiformes), le terme "carcinome non à petites cellules NOS" (ou adénocarcinome ou malpighien) doit être utilisé, toujours avec un commentaire sur la présence de caractéristiques sarcomatoïdes.
10. La coloration pour les marqueurs immunohistochimiques neuroendocriniens ne doit être effectuée que dans les cas où l'on soupçonne une morphologie neuroendocrinienne.

2. Diagnostic moléculaire

Une recherche d'altérations moléculaires doit systématiquement être demandée si suffisamment de tissu a pu être obtenu pour le diagnostic :

- En cas de cancer non épidermoïde de stade avancé ;
- En cas de cancer épidermoïde de stade avancé chez les non-fumeurs ;
- Chez les non-fumeurs (<100 cigarettes au cours de toute la vie), qui présentent une très forte fréquence d'altérations ciblables (*EGFR* 52% ; *ALK* 8% notamment), il est conseillé de systématiquement disposer d'une analyse exhaustive de biologie moléculaire AVANT de débiter le traitement, si l'état clinique du patient le permet (6). Le recours à l'ADNt circulant et/ou à la re-biopsie doit être large en cas d'insuffisance de matériel lors de la biopsie initiale.
- Une recherche des mutations de l'*EGFR* pour tous les carcinomes NON épidermoïdes opérés de stades pIB, pII et pIII est également recommandée.

Cette recherche d'altérations moléculaires doit être effectuée au maximum dans les 3 semaines calendaires suivant la date de prélèvement dont 2 semaines après demande auprès du laboratoire.

- La réalisation d'un NGS, qui permet d'augmenter le nombre des biomarqueurs analysables, est recommandée.
- En cas d'insuffisance de tissus, l'utilisation des techniques de biopsies liquides pour l'analyse moléculaire est souhaitable, particulièrement chez les patients non-fumeurs.
- La recherche d'altération moléculaires sur ADN circulant (voire ARN circulant ou cellules tumorales circulantes) pour le diagnostic ou le suivi (dont évaluation de la masse tumorale résiduelle) est



Cancer bronchiques non à petites cellules

envisageable dans le cadre de programmes spécifiques et auprès de laboratoires spécialisés. Il est recommandé de disposer des résultats de certaines altérations avant de débiter la 1^{ère} ligne de traitement (particulièrement *EGFR*, *ALK* et *ROS1*). D'autres altérations peuvent attendre la seconde ligne. La proposition de panel minimal recommandée est présentée dans la figure 4 ci-dessous.

- L'immunohistochimie ALK peut être suffisante pour établir le diagnostic sous réserve de respect des critères qualité. Il est néanmoins prudent en raison du risque non nul de faux positifs, de confirmer la présence du réarrangement par une autre technique (FISH ou NGS). L'IHC ROS1 ne dispose pas à ce jour des mêmes performances et n'est pas suffisante. Elle doit être confirmée par biologie moléculaire. Les plateformes qui ne peuvent l'assurer doivent transmettre les prélèvements à d'autres plateformes pouvant la réaliser, dans les plus brefs délais.
- Une recherche de l'expression de PDL1 en immunohistochimie sur les cellules tumorales doit être systématique pour tous les carcinomes non à petites cellules pour les stades IIIA non résécables à IV. Il est recommandé d'utiliser des tests (ou kits) validés cliniquement sur plateformes dédiées (tests SP263 sur automate Ventana, 22C3 et 28.8 sur automate Dako) mais il est possible d'utiliser d'autres anticorps sur d'autres plateformes si la technique d'immunohistochimie est faite dans le respect des recommandations internationales et nationales d'assurance qualité. L'utilisation du clone SP142 n'est pas recommandée. Les seuils de positivité retenus en pratique clinique sont 1% et 50% (TPS). Le compte-rendu du pathologiste doit confirmer qu'un minimum de 100 cellules tumorales étaient analysables (sinon des réserves doivent être émises) et préciser la technique complète (clone/test, automate, étapes pré analytiques potentiellement critiques). L'utilisation des cyto blocs dans ces conditions a été validée par de nombreuses études mais pas dans les essais cliniques.



	Adjuv.	Avant L1	A L1 / Avant L2	A L2 et plus
PDL1	IIIA-B	IHC		
EGFR	Ib-IIIa	Non-épi		
KRAS				
BRAF				
HER2				
MET ex14				
Autres MET				
ALK		IHC/Non-épi		
ROS1		Non-épi		
RET				
NTRK				
NRG1				si dispo
RB1		IHC / TNE		
STK11		TNE		
TP53		TNE		
KEAP1		TNE		

Légende



-  A rechercher
-  En option
- IHC Immuno-Histochimie
- TNE Tumeur Neuro-endocrine (hors CBPC)
- Non-épi Non-épidermoïdes

Figure 4 – Proposition de panel minimal de biologie moléculaire pour les CBNPC de stade avancé



Recommandations

La recherche du statut d'expression PDL1 en immunohistochimie est recommandée dans tous les CBNPC de stades IIIA non résécable à IV, dès le diagnostic initial.

La recherche d'altérations moléculaires doit être effectuée au maximum dans les 3 semaines calendaires suivant la date de prélèvement dont 2 semaines après demande auprès du laboratoire.

La recherche des anomalies moléculaires suivantes est recommandée :

- pour les non-épidermoïdes de stades IB-IIIa réséqués : *EGFR*
- pour les CBNPC de stades IIIA non réséqués et IIIB : *PDL1*
- pour les stades métastatiques dans tous les CBNPC non épidermoïdes et dans les carcinomes épidermoïdes des non-fumeurs:
 - » Avant de débiter le traitement de première ligne : *PDL1, EGFR*, les fusions *ALK, ROS 1*.
 - » Lors du traitement de première ligne et avant de débiter le traitement de seconde ligne : *KRAS, BRAF*, et en option : *RET*.
- » A la seconde ligne et au-delà : *HER2, MET, RET, NTRK, NRG1*

-Le statut *EGFR, ALK* et *ROS1* doit impérativement être connu avant de débiter le traitement de 1ère ligne en cas de maladie métastatique.

OPTION : Sous réserve d'utilisation d'un anticorps adéquat, l'immunohistochimie *ALK* est suffisante pour le diagnostic des réarrangements *ALK*.

BILAN PRETHERAPEUTIQUE

Le bilan pré-thérapeutique doit être réalisé dans des délais les plus courts possibles et dépend évidemment de l'accessibilité aux examens et de l'état physiologique du patient (7).

1. Comment évaluer l'extension anatomique médiastinale de la tumeur ?

La **tomodensitométrie** (TDM) est l'examen de référence et de première intention pour détecter une extension anatomique de la tumeur. L'imagerie par Résonance Magnétique (IRM) peut être utile pour apprécier les rapports avec les vaisseaux et le cœur.

La **fibroscopie bronchique**, examen diagnostique, est également un moyen indirect de suspecter les atteintes médiastinales (refoulement, infiltration ou bourgeonnement). La localisation anatomique de ces anomalies oriente la suite des examens.

L'**écho-endoscopie** trans-bronchique et trans-œsophagienne sont des examens performants pour dépister l'extension vasculaire et à la paroi œsophagienne.

2. Comment évaluer l'extension pariétale ? Quelle est la place de la thoracoscopie ?

L'**examen tomodensitométrique (TDM)** affine le diagnostic d'extension pleuro-pariétale : s'il existe une lyse costale, l'atteinte pariétale est certaine. A l'opposé, si la lésion est à distance de la paroi, on peut conclure à l'intégrité de la plèvre. Si un liseré graisseux extrapleurale est visible entre la tumeur et la paroi, l'extension pariétale peut être écartée.

En cas de doute sur l'extension pariétale à l'examen TDM, l'**IRM** est recommandée car elle précise :

- l'atteinte de la gouttière costo-vertébrale,
- l'atteinte des trous de conjugaison, et de l'espace péri-dural,



REFERENCES

1. Goldstraw P, Chansky K, Crowley J, Rami-Porta R, Asamura H, Eberhardt WEE, et al. The IASLC Lung Cancer Staging Project: Proposals for Revision of the TNM Stage Groupings in the Forthcoming (Eighth) Edition of the TNM Classification for Lung Cancer. *J Thorac Oncol.* janv 2016;11(1):39-51.
2. Eberhardt WEE, Mitchell A, Crowley J, Kondo H, Kim YT, Turrisi A, et al. The IASLC Lung Cancer Staging Project: Proposals for the Revision of the M Descriptors in the Forthcoming Eighth Edition of the TNM Classification of Lung Cancer. *J Thorac Oncol.* nov 2015;10(11):1515-22.
3. Rusch VW, Asamura H, Watanabe H, Giroux DJ, Rami-Porta R, Goldstraw P. The IASLC Lung Cancer Staging Project: A Proposal for a New International Lymph Node Map in the Forthcoming Seventh Edition of the TNM Classification for Lung Cancer. *Journal of Thoracic Oncology.* mai 2009;4(5):568-77.
4. Dietel M, Bubendorf L, Dingemans A-MC, Doooms C, ElMBERGER G, García RC, et al. Diagnostic procedures for non-small-cell lung cancer (NSCLC): recommendations of the European Expert Group. *Thorax.* févr 2016;71(2):177-84.
5. Nicholson AG, Tsao MS, Beasley MB, Borczuk AC, Brambilla E, Cooper WA, et al. The 2021 WHO Classification of Lung Tumors: Impact of advances since 2015. *Journal of Thoracic Oncology.* nov 2021;S1556086421033165.
6. Couraud S, Souquet P-J, Paris C, Dô P, Doubre H, Pichon E, et al. BioCAST/IFCT-1002: epidemiological and molecular features of lung cancer in never-smokers. *Eur Respir J.* 5 févr 2015;
7. Cancer du poumon, Bilan initial [Internet]. INCa; 2011 juin [cité 19 déc 2014]. (Recommandations et référentiels). Disponible sur: <http://www.e-cancer.fr/publications/55-recommandations-de-pratique-clinique/516-cancer-du-poumon-bilan-initial-abrege>
8. Utilisation des marqueurs tumoraux sériques dans le cancer bronchique primitif. Recommandations de la Société de Pneumologie de Langue Française. *Rev Mal Respir.* 1997;14(Suppl.3):3S3-39.
9. Brunelli A, Charloux A, Bolliger CT, Rocco G, Sculier J-P, Varela G, et al. ERS/ESTS clinical guidelines on fitness for radical therapy in lung cancer patients (surgery and chemo-radiotherapy). *Eur Respir J.* juill 2009;34(1):17-41.
10. Brunelli A, Kim AW, Berger KI, Addrizzo-Harris DJ. Physiologic evaluation of the patient with lung cancer being considered for resectional surgery: Diagnosis and management of lung cancer, 3rd ed: American College of Chest Physicians evidence-based clinical practice guidelines. *Chest.* mai 2013;143(5 Suppl):e166S-90S.
11. Brunelli A, Varela G, Salati M, Jimenez MF, Pompili C, Novoa N, et al. Recalibration of the revised cardiac risk index in lung resection candidates. *Ann Thorac Surg.* juill 2010;90(1):199-203.
12. Ramnath N, Dilling TJ, Harris LJ, Kim AW, Michaud GC, Balekian AA, et al. Treatment of stage III non-small cell lung cancer: Diagnosis and management of lung cancer, 3rd ed: American College of Chest Physicians evidence-based clinical practice guidelines. *Chest.* mai 2013;143(5 Suppl):e314S-40S.
13. Jeon JH, Kang CH, Kim H-S, Seong YW, Park IK, Kim YT, et al. Video-assisted thoracoscopic lobectomy in non-small-cell lung cancer patients with chronic obstructive pulmonary disease is associated with lower pulmonary complications than open lobectomy: a propensity score-matched analysis. *Eur J Cardiothorac Surg.* avr 2014;45(4):640-5.
14. Silvestri GA, Handy J, Lackland D, Corley E, Reed CE. Specialists achieve better outcomes than generalists for lung cancer surgery. *Chest.* sept 1998;114(3):675-80.
15. Thomas P, Dahan M, Riquet M, Massart G, Falcoz P-E, Brouchet L, et al. [Practical issues in the surgical treatment of non-small cell lung cancer. Recommendations from the French Society of Thoracic and Cardiovascular Surgery]. *Rev Mal Respir.* oct 2008;25(8):1031-6.
16. Edwards JG, Chansky K, Van Schil P, Nicholson AG, Boubia S, Brambilla E, et al. The IASLC Lung Cancer Staging Project: Analysis of Resection Margin Status and Proposals for Residual Tumor Descriptors for Non-Small Cell Lung Cancer. *Journal of Thoracic Oncology.* mars 2020;15(3):344-59.
17. Rami-Porta R, Wittekind C, Goldstraw P. Complete Resection in Lung Cancer Surgery: From Definition to Validation and Beyond. *J Thorac Oncol.* déc 2020;15(12):1815-8.
18. Kenmotsu H, Yamamoto N, Yamanaka T, Yoshiya K, Takahashi T, Ueno T, et al. Randomized Phase III Study of Pemetrexed Plus Cisplatin Versus Vinorelbine Plus Cisplatin for Completely Resected Stage II to IIIA Nonsquamous Non-Small-Cell Lung Cancer. *J Clin Oncol.* 1 juill 2020;38(19):2187-96.
19. Postoperative radiotherapy in non-small-cell lung cancer: systematic review and meta-analysis of individual patient data from nine randomised controlled trials. PORT Meta-analysis Trialists Group. *Lancet.* 25 juill 1998;352(9124):257-63.
20. Le Pechoux C, Pourel N, Barlesi F, Lerouge D, Antoni D, Lamezec B, et al. Postoperative radiotherapy versus no postoperative radiotherapy in patients with completely resected non-small-cell lung cancer and proven mediastinal N2 involvement (Lung ART): an open-label, randomised, phase 3 trial. *The Lancet Oncology.* janv 2022;23(1):104-14.
21. Giraud P, Lacornerie T, Mornex F. [Radiotherapy for primary lung carcinoma]. *Cancer Radiother.* sept 2016;20 Suppl:S147-156.
22. Aupérin A, Le Pechoux C, Rolland E, Curran WJ, Furuse K, Fournel P-J, et al. Meta-analysis of concomitant versus sequential radiochemotherapy in locally advanced non-small-cell lung cancer. *J Clin Oncol.* 1 mai 2010;28(13):2181-90.
23. Antonia SJ, Villegas A, Daniel D, Vicente D, Murakami S, Hui R, et al. Durvalumab after Chemoradiotherapy in Stage III Non-Small-Cell Lung Cancer. *N Engl J Med.* 16 2017;377(20):1919-29.
24. Antonia SJ, Villegas A, Daniel D, Vicente D, Murakami S, Hui R, et al. Overall Survival with Durvalumab after Chemoradiotherapy in Stage III NSCLC. *N Engl J Med.* 13 2018;379(24):2342-50.
25. Bruni A, Scotti V, Borghetti P, Vagge S, Cozzi S, D'Angelo E, et al. A Real-World, Multicenter, Observational Retrospective Study of Durvalumab After Concomitant or Sequential Chemoradiation for Unresectable Stage III Non-Small Cell Lung Cancer. *Front Oncol.* 2021;11:744956.
26. Zhou Q, Chen M, Jiang O, Pan Y, Hu D, Lin Q, et al. Sugemalimab versus placebo after concurrent or sequential chemoradiotherapy in patients with locally advanced, unresectable, stage III non-small-cell lung cancer in China (GEMSTONE-301): interim results of a randomised, double-blind, multicentre, phase 3 trial. *Lancet Oncol.* févr 2022;23(2):209-19.

Cancer bronchiques non à petites cellules

27. Senan S, Brade A, Wang L-H, Vansteenkiste J, Dakhil S, Biesma B, et al. PROCLAIM: Randomized Phase III Trial of Pemetrexed-Cisplatin or Etoposide-Cisplatin Plus Thoracic Radiation Therapy Followed by Consolidation Chemotherapy in Locally Advanced Nonsquamous Non-Small-Cell Lung Cancer. *J Clin Oncol.* 20 mars 2016;34(9):953-62.
28. Rusch VW, Giroux DJ, Kraut MJ, Crowley J, Hazuka M, Winton T, et al. Induction chemoradiation and surgical resection for superior sulcus non-small-cell lung carcinomas: long-term results of Southwest Oncology Group Trial 9416 (Intergroup Trial 0160). *J Clin Oncol.* 20 janv 2007;25(3):313-8.
29. Wu Y-L, Tsuboi M, He J, John T, Grohe C, Majem M, et al. Osimertinib in Resected EGFR-Mutated Non-Small-Cell Lung Cancer. *N Engl J Med.* 29 oct 2020;383(18):1711-23.
30. Reck M, Rodríguez-Abreu D, Robinson AG, Hui R, Csőszi T, Fülöp A, et al. Pembrolizumab versus Chemotherapy for PD-L1-Positive Non-Small-Cell Lung Cancer. *New England Journal of Medicine.* 10 nov 2016;375(19):1823-33.
31. Mok TSK, Wu Y-L, Kudaba I, Kowalski DM, Cho BC, Turna HZ, et al. Pembrolizumab versus chemotherapy for previously untreated, PD-L1-expressing, locally advanced or metastatic non-small-cell lung cancer (KEYNOTE-042): a randomised, open-label, controlled, phase 3 trial. *Lancet.* 04 2019;393(10183):1819-30.
32. Garassino MC, Cho B-C, Kim J-H, Mazières J, Vansteenkiste J, Lena H, et al. Durvalumab as third-line or later treatment for advanced non-small-cell lung cancer (ATLANTIC): an open-label, single-arm, phase 2 study. *Lancet Oncol.* avr 2018;19(4):521-36.
33. Mazières J, Drilon A, Lusque A, Mhanna L, Cortot AB, Mezquita L, et al. Immune checkpoint inhibitors for patients with advanced lung cancer and oncogenic driver alterations: results from the IMMUNOTARGET registry. *Ann Oncol.* 24 mai 2019;
34. Zukin M, Barrios CH, Pereira JR, Ribeiro RDA, Beato CA de M, do Nascimento YN, et al. Randomized phase III trial of single-agent pemetrexed versus carboplatin and pemetrexed in patients with advanced non-small-cell lung cancer and Eastern Cooperative Oncology Group performance status of 2. *J Clin Oncol.* 10 août 2013;31(23):2849-53.
35. Ferrara R, Mezquita L, Texier M, Lahmar J, Audigier-Valette C, Tessonier L, et al. Hyperprogressive Disease in Patients With Advanced Non-Small Cell Lung Cancer Treated With PD-1/PD-L1 Inhibitors or With Single-Agent Chemotherapy. *JAMA Oncol.* 01 2018;4(11):1543-52.
36. Gandhi L, Rodríguez-Abreu D, Gadgeel S, Esteban E, Felip E, De Angelis F, et al. Pembrolizumab plus Chemotherapy in Metastatic Non-Small-Cell Lung Cancer. *N Engl J Med.* 31 mai 2018;378(22):2078-92.
37. Socinski MA, Jotte RM, Cappuzzo F, Orlandi F, Stroyakovskiy D, Nogami N, et al. Atezolizumab for First-Line Treatment of Metastatic Nonsquamous NSCLC. *N Engl J Med.* 14 juin 2018;378(24):2288-301.
38. Paz-Ares L, Luft A, Vicente D, Tafreshi A, Gümüş M, Mazières J, et al. Pembrolizumab plus Chemotherapy for Squamous Non-Small-Cell Lung Cancer. *New England Journal of Medicine.* 22 nov 2018;379(21):2040-51.
39. Schiller JH, Harrington D, Belani CP, Langer C, Sandler A, Krook J, et al. Comparison of four chemotherapy regimens for advanced non-small-cell lung cancer. *N Engl J Med.* 10 janv 2002;346(2):92-8.
40. Scagliotti GV, Parikh P, von Pawel J, Biesma B, Vansteenkiste J, Manegold C, et al. Phase III study comparing cisplatin plus gemcitabine with cisplatin plus pemetrexed in chemotherapy-naïve patients with advanced-stage non-small-cell lung cancer. *J Clin Oncol.* 20 juill 2008;26(21):3543-51.
41. Novello S, Barlesi F, Califano R, Cufer T, Ekman S, Levra MG, et al. Metastatic non-small-cell lung cancer: ESMO Clinical Practice Guidelines for diagnosis, treatment and follow-up. *Ann Oncol.* sept 2016;27(suppl 5):v1-27.
42. Sandler A, Gray R, Perry MC, Brahmer J, Schiller JH, Dowlati A, et al. Paclitaxel-carboplatin alone or with bevacizumab for non-small-cell lung cancer. *N Engl J Med.* 14 déc 2006;355(24):2542-50.
43. Soria J-C, Mauguen A, Reck M, Sandler AB, Saijo N, Johnson DH, et al. Systematic review and meta-analysis of randomised, phase II/III trials adding bevacizumab to platinum-based chemotherapy as first-line treatment in patients with advanced non-small-cell lung cancer. *Annals of Oncology.* 1 janv 2013;24(1):20-30.
44. Reck M, von Pawel J, Zatloukal P, Ramlau R, Gorbounova V, Hirsh V, et al. Phase III trial of cisplatin plus gemcitabine with either placebo or bevacizumab as first-line therapy for nonsquamous non-small-cell lung cancer: AVAiL. *J Clin Oncol.* 10 mars 2009;27(8):1227-34.
45. Reck M, Ciuleanu T-E, Cobo M, Schenker M, Zurawski B, Menezes J, et al. First-line nivolumab plus ipilimumab with two cycles of chemotherapy versus chemotherapy alone (four cycles) in advanced non-small-cell lung cancer: CheckMate 9LA 2-year update. *ESMO Open.* oct 2021;6(5):100273.
46. Calvert AH, Newell DR, Gumbrell LA, O'Reilly S, Burnell M, Boxall FE, et al. Carboplatin dosage: prospective evaluation of a simple formula based on renal function. *J Clin Oncol.* nov 1989;7(11):1748-56.
47. Quoix E, Zalcman G, Oster J-P, Westeel V, Pichon E, Lavolé A, et al. Carboplatin and weekly paclitaxel doublet chemotherapy compared with monotherapy in elderly patients with advanced non-small-cell lung cancer: IFCT-0501 randomised, phase 3 trial. *Lancet.* 17 sept 2011;378(9796):1079-88.
48. Reck M, Rodríguez-Abreu D, Robinson AG, Hui R, Csőszi T, Fülöp A, et al. Pembrolizumab versus Chemotherapy for PD-L1-Positive Non-Small-Cell Lung Cancer. *N Engl J Med.* 10 2016;375(19):1823-33.
49. Paz-Ares LG, de Marinis F, Dediu M, Thomas M, Pujol J-L, Bidoli P, et al. PARAMOUNT: Final Overall Survival Results of the Phase III Study of Maintenance Pemetrexed Versus Placebo Immediately After Induction Treatment With Pemetrexed Plus Cisplatin for Advanced Nonsquamous Non-Small-Cell Lung Cancer. *Journal of Clinical Oncology.* 10 août 2013;31(23):2895-902.
50. Barlesi F, Scherpereel A, Rittmeyer A, Pazzola A, Ferrer Tur N, Kim J-H, et al. Randomized phase III trial of maintenance bevacizumab with or without pemetrexed after first-line induction with bevacizumab, cisplatin, and pemetrexed in advanced nonsquamous non-small-cell lung cancer: AVAPERL (MO22089). *J Clin Oncol.* 20 août 2013;31(24):3004-11.
51. Barlesi F, Scherpereel A, Gorbounova V, Gervais R, Vikström A, Chouaid C, et al. Maintenance bevacizumab-pemetrexed after first-line cisplatin-pemetrexed-bevacizumab for advanced nonsquamous non-small-cell lung cancer: updated survival analysis of the AVAPERL (MO22089) randomized phase III trial. *Ann Oncol.* mai 2014;25(5):1044-52.
52. Ciuleanu T, Brodowicz T, Zielinski C, Kim JH, Krzakowski M, Laack E, et al. Maintenance pemetrexed plus best supportive care versus placebo plus best supportive care for non-small-cell lung cancer: a randomised, double-blind, phase 3 study. *Lancet.* 24 oct 2009;374(9699):1432-40.
53. Quoix E, Audigier-Valette C, Lavolé A, Molinier O, Westeel V, Barlesi F, et al. Switch maintenance chemotherapy versus observation after carboplatin and weekly paclitaxel doublet chemotherapy in elderly patients with advanced non-small cell lung cancer: IFCT-1201 MODEL trial. *European Journal of Cancer.* oct 2020;138:193-201.



Cancer bronchiques non à petites cellules

54. Pérol M, Chouaid C, Pérol D, Barlési F, Gervais R, Westeel V, et al. Randomized, phase III study of gemcitabine or erlotinib maintenance therapy versus observation, with predefined second-line treatment, after cisplatin-gemcitabine induction chemotherapy in advanced non-small-cell lung cancer. *J Clin Oncol.* 1 oct 2012;30(28):3516-24.
55. Barlesi F, Scherpereel A, Rittmeyer A, Pazzola A, Ferrer Tur N, Kim J-H, et al. Randomized phase III trial of maintenance bevacizumab with or without pemetrexed after first-line induction with bevacizumab, cisplatin, and pemetrexed in advanced nonsquamous non-small-cell lung cancer: AVAPERL (MO22089). *J Clin Oncol.* 20 août 2013;31(24):3004-11.
56. Ramalingam SS, Dahlberg SE, Belani CP, Saltzman JN, Pennell NA, Nambudiri GS, et al. Pemetrexed, Bevacizumab, or the Combination As Maintenance Therapy for Advanced Nonsquamous Non-Small-Cell Lung Cancer: ECOG-ACRIN 5508. *J Clin Oncol.* 10 sept 2019;37(26):2360-7.
57. Cortot AB. weekly paclitaxel plus bevacizumab versus Docetaxel as second or third line in advanced non squamous NSCLC: results from the phase III study IFCT-1103 ULTIMATE. ASCO 2016. (abstract 9005).
58. Zhao N, Zhang X-C, Yan H-H, Yang J-J, Wu Y-L. Efficacy of epidermal growth factor receptor inhibitors versus chemotherapy as second-line treatment in advanced non-small-cell lung cancer with wild-type EGFR: a meta-analysis of randomized controlled clinical trials. *Lung Cancer.* juill 2014;85(1):66-73.
59. Brahmer J, Reckamp KL, Baas P, Crinò L, Eberhardt WEE, Poddubskaya E, et al. Nivolumab versus Docetaxel in Advanced Squamous-Cell Non-Small-Cell Lung Cancer. *N Engl J Med.* 9 juill 2015;373(2):123-35.
60. Herbst RS, Baas P, Kim D-W, Felip E, Pérez-Gracia JL, Han J-Y, et al. Pembrolizumab versus docetaxel for previously treated, PD-L1-positive, advanced non-small-cell lung cancer (KEYNOTE-010): a randomised controlled trial. *Lancet.* 9 avr 2016;387(10027):1540-50.
61. Rittmeyer A, Barlesi F, Waterkamp D, Park K, Ciardiello F, von Pawel J, et al. Atezolizumab versus docetaxel in patients with previously treated non-small-cell lung cancer (OAK): a phase 3, open-label, multicentre randomised controlled trial. *Lancet.* 21 2017;389(10066):255-65.
62. Champiat S, Ferrara R, Massard C, Besse B, Marabelle A, Soria J-C, et al. Hyperprogressive disease: recognizing a novel pattern to improve patient management. *Nat Rev Clin Oncol.* déc 2018;15(12):748-62.
63. Nishino M, Tirumani SH, Ramaiya NH, Hodi FS. Cancer immunotherapy and immune-related response assessment: The role of radiologists in the new arena of cancer treatment. *European Journal of Radiology.* juill 2015;84(7):1259-68.
64. Dingemans A-MC, Hendriks LEL, Berghmans T, Levy A, Hasan B, Faivre-Finn C, et al. Definition of Synchronous Oligometastatic Non-Small Cell Lung Cancer—A Consensus Report. *Journal of Thoracic Oncology.* déc 2019;14(12):2109-19.
65. Soria J-C, Ohe Y, Vansteenkiste J, Reungwetwattana T, Chewaskulyong B, Lee KH, et al. Osimertinib in Untreated EGFR-Mutated Advanced Non-Small-Cell Lung Cancer. *N Engl J Med.* 18 nov 2017;
66. Ramalingam SS, Vansteenkiste J, Planchard D, Cho BC, Gray JE, Ohe Y, et al. Overall Survival with Osimertinib in Untreated, EGFR-Mutated Advanced NSCLC. *N Engl J Med.* 02 2020;382(1):41-50.
67. Reungwetwattana T, Nakagawa K, Cho BC, Cobo M, Cho EK, Bertolini A, et al. CNS Response to Osimertinib Versus Standard Epidermal Growth Factor Receptor Tyrosine Kinase Inhibitors in Patients With Untreated EGFR-Mutated Advanced Non-Small-Cell Lung Cancer. *J Clin Oncol.* 28 août 2018;JCO2018783118.
68. Seto T, Kato T, Nishio M, Goto K, Atagi S, Hosomi Y, et al. Erlotinib alone or with bevacizumab as first-line therapy in patients with advanced non-squamous non-small-cell lung cancer harbouring EGFR mutations (JO25567): an open-label, randomised, multicentre, phase 2 study. *Lancet Oncol.* oct 2014;15(11):1236-44.
69. Saito H, Fukuhara T, Furuya N, Watanabe K, Sugawara S, Iwasawa S, et al. Erlotinib plus bevacizumab versus erlotinib alone in patients with EGFR-positive advanced non-squamous non-small-cell lung cancer (NEJ026): interim analysis of an open-label, randomised, multicentre, phase 3 trial. *Lancet Oncol.* mai 2019;20(5):625-35.
70. Chen F, Chen N, Yu Y, Cui J. Efficacy and Safety of Epidermal Growth Factor Receptor (EGFR) Inhibitors Plus Antiangiogenic Agents as First-Line Treatments for Patients With Advanced EGFR-Mutated Non-small Cell Lung Cancer: A Meta-Analysis. *Front Oncol.* 25 juin 2020;10:904.
71. Nakagawa K, Garon EB, Seto T, Nishio M, Ponce Aix S, Paz-Ares L, et al. Ramucirumab plus erlotinib in patients with untreated, EGFR-mutated, advanced non-small-cell lung cancer (RELAY): a randomised, double-blind, placebo-controlled, phase 3 trial. *Lancet Oncol.* 4 oct 2019;
72. Hosomi Y, Morita S, Sugawara S, Kato T, Fukuhara T, Gemma A, et al. Gefitinib Alone Versus Gefitinib Plus Chemotherapy for Non-Small-Cell Lung Cancer With Mutated Epidermal Growth Factor Receptor: NEJ009 Study. *J Clin Oncol.* 4 nov 2019;JCO1901488.
73. Noronha V, Patil VM, Joshi A, Menon N, Chougule A, Mahajan A, et al. Gefitinib Versus Gefitinib Plus Pemetrexed and Carboplatin Chemotherapy in EGFR-Mutated Lung Cancer. *J Clin Oncol.* 14 août 2019;JCO1901154.
74. Forde PM, Ettinger DS. Managing acquired resistance in EGFR-mutated non-small cell lung cancer. *Clin Adv Hematol Oncol.* août 2015;13(8):528-32.
75. Yang J-C-H, Sequist LV, Geater SL, Tsai C-M, Mok TSK, Schuler M, et al. Clinical activity of afatinib in patients with advanced non-small-cell lung cancer harbouring uncommon EGFR mutations: a combined post-hoc analysis of LUX-Lung 2, LUX-Lung 3, and LUX-Lung 6. *Lancet Oncol.* juill 2015;16(7):830-8.
76. Brindel A, Althakfi W, Barritault M, Watkin E, Maury J-M, Bringuier P-P, et al. Uncommon EGFR mutations in lung adenocarcinoma: features and response to tyrosine kinase inhibitors. *J Thorac Dis.* sept 2020;12(9):4643-50.
77. Cheng Y, Murakami H, Yang P-C, He J, Nakagawa K, Kang JH, et al. Randomized Phase II Trial of Gefitinib With and Without Pemetrexed as First-Line Therapy in Patients With Advanced Nonsquamous Non-Small-Cell Lung Cancer With Activating Epidermal Growth Factor Receptor Mutations. *J Clin Oncol.* 20 2016;34(27):3258-66.
78. Park K, Haura EB, Leigh NB, Mitchell P, Shu CA, Girard N, et al. Amivantamab in EGFR Exon 20 Insertion–Mutated Non–Small-Cell Lung Cancer Progressing on Platinum Chemotherapy: Initial Results From the CHRYSALIS Phase I Study. *JCO.* 20 oct 2021;39(30):3391-402.
79. Mok TS, Wu Y-L, Ahn M-J, Garassino MC, Kim HR, Ramalingam SS, et al. Osimertinib or Platinum-Pemetrexed in EGFR T790M-Positive Lung Cancer. *N Engl J Med.* 16 2017;376(7):629-40.
80. Lemoine A, Couraud S, Fina F, Lantuejoul S, Lamy P-J, Denis M, et al. Recommandations du GFCO pour l'utilisation diagnostique des analyses génétiques somatiques sur l'ADN tumoral circulant. *Innov Ther Oncol.* 2016;2(5):225-32.



81. Goss G, Tsai C-M, Shepherd FA, Bazhenova L, Lee JS, Chang G-C, et al. Osimertinib for pretreated EGFR Thr790Met-positive advanced non-small-cell lung cancer (AURA2): a multicentre, open-label, single-arm, phase 2 study. *Lancet Oncol.* 14 oct 2016;
82. Jänne PA, Baik C, Su W-C, Johnson ML, Hayashi H, Nishio M, et al. Efficacy and Safety of Patritumab Deruxtecan (HER3-DXd) in EGFR Inhibitor-Resistant, *EGFR* -Mutated Non-Small Cell Lung Cancer. *Cancer Discov.* janv 2022;12(1):74-89.
83. Reck M, Mok TSK, Nishio M, Jotte RM, Cappuzzo F, Orlandi F, et al. Atezolizumab plus bevacizumab and chemotherapy in non-small-cell lung cancer (IMpower150): key subgroup analyses of patients with EGFR mutations or baseline liver metastases in a randomised, open-label phase 3 trial. *Lancet Respir Med.* mai 2019;7(5):387-401.
84. Peters S, Camidge DR, Shaw AT, Gadgeel S, Ahn JS, Kim D-W, et al. Alectinib versus Crizotinib in Untreated ALK-Positive Non-Small-Cell Lung Cancer. *N Engl J Med.* 31 2017;377(9):829-38.
85. Mok T, Camidge DR, Gadgeel SM, Rosell R, Dziadziuszko R, Kim D-W, et al. Updated overall survival and final progression-free survival data for patients with treatment-naïve advanced ALK-positive non-small-cell lung cancer in the ALEX study. *Ann Oncol.* août 2020;31(8):1056-64.
86. Gandhi L, Ou S-HI, Shaw AT, Barlesi F, Dingemans A-MC, Kim D-W, et al. Efficacy of alectinib in central nervous system metastases in crizotinib-resistant ALK-positive non-small-cell lung cancer: Comparison of RECIST 1.1 and RANO-HGG criteria. *Eur J Cancer.* sept 2017;82:27-33.
87. Gadgeel SM, Shaw AT, Govindan R, Gandhi L, Socinski MA, Camidge DR, et al. Pooled Analysis of CNS Response to Alectinib in Two Studies of Pretreated Patients With ALK-Positive Non-Small-Cell Lung Cancer. *J Clin Oncol.* déc 2016;34(34):4079-85.
88. Gadgeel S, Peters S, Mok T, Shaw AT, Kim DW, Ou SI, et al. Alectinib versus crizotinib in treatment-naïve anaplastic lymphoma kinase-positive (ALK+) non-small-cell lung cancer: CNS efficacy results from the ALEX study. *Ann Oncol.* 1 nov 2018;29(11):2214-22.
89. Camidge DR, Dziadziuszko R, Peters S, Mok T, Noe J, Nowicka M, et al. Updated Efficacy and Safety Data and Impact of the EML4-ALK Fusion Variant on the Efficacy of Alectinib in Untreated ALK-Positive Advanced Non-Small Cell Lung Cancer in the Global Phase III ALEX Study. *J Thorac Oncol.* juill 2019;14(7):1233-43.
90. Zhou C, Kim S-W, Reungwetwattana T, Zhou J, Zhang Y, He J, et al. Alectinib versus crizotinib in untreated Asian patients with anaplastic lymphoma kinase-positive non-small-cell lung cancer (ALESIA): a randomised phase 3 study. *The Lancet Respiratory Medicine.* mai 2019;7(5):437-46.
91. Camidge DR, Kim HR, Ahn M-J, Yang JC-H, Han J-Y, Lee J-S, et al. Brigatinib versus Crizotinib in ALK -Positive Non-Small-Cell Lung Cancer. *N Engl J Med.* 22 nov 2018;379(21):2027-39.
92. Shaw AT, Bauer TM, de Marinis F, Felip E, Goto Y, Liu G, et al. First-Line Lorlatinib or Crizotinib in Advanced ALK -Positive Lung Cancer. *N Engl J Med.* 19 nov 2020;383(21):2018-29.
93. Solomon BJ, Mok T, Kim D-W, Wu Y-L, Nakagawa K, Mekhail T, et al. First-line crizotinib versus chemotherapy in ALK-positive lung cancer. *N Engl J Med.* 4 déc 2014;371(23):2167-77.
94. Soria J-C, Tan DSW, Chiari R, Wu Y-L, Paz-Ares L, Wolf J, et al. First-line ceritinib versus platinum-based chemotherapy in advanced ALK-rearranged non-small-cell lung cancer (ASCEND-4): a randomised, open-label, phase 3 study. *Lancet.* 4 mars 2017;389(10072):917-29.
95. Gainor JF, Dardaei L, Yoda S, Friboulet L, Leshchiner I, Katayama R, et al. Molecular Mechanisms of Resistance to First- and Second-Generation ALK Inhibitors in ALK-Rearranged Lung Cancer. *Cancer Discov.* 2016;6(10):1118-33.
96. Shaw AT, Gandhi L, Gadgeel S, Riely GJ, Cetnar J, West H, et al. Alectinib in ALK-positive, crizotinib-resistant, non-small-cell lung cancer: a single-group, multicentre, phase 2 trial. *Lancet Oncol.* févr 2016;17(2):234-42.
97. Shaw AT, Engelman JA. Ceritinib in ALK-rearranged non-small-cell lung cancer. *N Engl J Med.* 26 juin 2014;370(26):2537-9.
98. Cho BC, Kim D-W, Bearz A, Laurie SA, McKeage M, Borra G, et al. ASCEND-8: A Randomized Phase 1 Study of Ceritinib, 450 mg or 600 mg, Taken with a Low-Fat Meal versus 750 mg in Fasted State in Patients with Anaplastic Lymphoma Kinase (ALK)-Rearranged Metastatic Non-Small Cell Lung Cancer (NSCLC). *J Thorac Oncol.* sept 2017;12(9):1357-67.
99. Kim D-W, Tiseo M, Ahn M-J, Reckamp KL, Hansen KH, Kim S-W, et al. Brigatinib in Patients With Crizotinib-Refractory Anaplastic Lymphoma Kinase-Positive Non-Small-Cell Lung Cancer: A Randomized, Multicenter Phase II Trial. *J Clin Oncol.* 1 août 2017;35(22):2490-8.
100. Shaw AT, Felip E, Bauer TM, Besse B, Navarro A, Postel-Vinay S, et al. Lorlatinib in non-small-cell lung cancer with ALK or ROS1 rearrangement: an international, multicentre, open-label, single-arm first-in-man phase 1 trial. *Lancet Oncol.* déc 2017;18(12):1590-9.
101. Lee HY, Ahn HK, Jeong JY, Kwon MJ, Han J-H, Sun J-M, et al. Favorable clinical outcomes of pemetrexed treatment in anaplastic lymphoma kinase positive non-small-cell lung cancer. *Lung Cancer.* janv 2013;79(1):40-5.
102. Mazières J, Zalcman G, Crinò L, Biondani P, Barlesi F, Filleron T, et al. Crizotinib therapy for advanced lung adenocarcinoma and a ROS1 rearrangement: results from the EUROS1 cohort. *J Clin Oncol.* 20 mars 2015;33(9):992-9.
103. Moro-Sibilot D, Cozic N, Pérol M, Mazières J, Otto J, Souquet PJ, et al. Crizotinib in c-MET- or ROS1-positive NSCLC: results of the AcSé phase II trial. *Ann Oncol.* 4 oct 2019;
104. Drilon A, Siena S, Ou S-HI, Patel M, Ahn MJ, Lee J, et al. Safety and Antitumor Activity of the Multitargeted Pan-TRK, ROS1, and ALK Inhibitor Entrectinib: Combined Results from Two Phase I Trials (ALKA-372-001 and STARTRK-1). *Cancer Discov.* 2017;7(4):400-9.
105. Lim SM, Kim HR, Lee J-S, Lee KH, Lee Y-G, Min YJ, et al. Open-Label, Multicenter, Phase II Study of Ceritinib in Patients With Non-Small-Cell Lung Cancer Harboring ROS1 Rearrangement. *J Clin Oncol.* 10 août 2017;35(23):2613-8.
106. Shaw AT, Solomon BJ, Chiari R, Riely GJ, Besse B, Soo RA, et al. Lorlatinib in advanced ROS1-positive non-small-cell lung cancer: a multicentre, open-label, single-arm, phase 1-2 trial. *Lancet Oncol.* 25 oct 2019;
107. the Israel Lung Cancer Group, Dudnik E, Agbarya A, Grinberg R, Cyjon A, Bar J, et al. Clinical activity of brigatinib in ROS1-rearranged non-small cell lung cancer. *Clin Transl Oncol.* déc 2020;22(12):2303-11.
108. Yun MR, Kim DH, Kim S-Y, Joo H-S, Lee YW, Choi HM, et al. Repotrectinib Exhibits Potent Antitumor Activity in Treatment-Naïve and Solvent-Front-Mutant ROS1-Rearranged Non-Small Cell Lung Cancer. *Clin Cancer Res.* 1 juill 2020;26(13):3287-95.
109. Planchard D, Besse B, Groen HJM, Souquet P-J, Quoix E, Baik CS, et al. Dabrafenib plus trametinib in patients with previously treated BRAF(V600E)-mutant metastatic non-small cell lung cancer: an open-label, multicentre phase 2 trial. *Lancet Oncol.* juill 2016;17(7):984-93.
110. Planchard D, Kim TM, Mazieres J, Quoix E, Riely G, Barlesi F, et al. Dabrafenib in patients with BRAF(V600E)-positive advanced non-small-cell lung cancer: a single-arm, multicentre, open-label, phase 2 trial. *Lancet Oncol.* mai 2016;17(5):642-50.



111. Planchard D, Smit EF, Groen HJM, Mazieres J, Besse B, Helland Å, et al. Dabrafenib plus trametinib in patients with previously untreated BRAF V600E -mutant metastatic non-small-cell lung cancer: an open-label, phase 2 trial. *The Lancet Oncology*. oct 2017;18(10):1307-16.
112. Couraud S, Barlesi F, Fontaine-Deraluelle C, Debieuvre D, Merlio J-P, Moreau L, et al. Clinical outcomes of non-small-cell lung cancer patients with BRAF mutations: results from the French Cooperative Thoracic Intergroup biomarkers France study. *Eur J Cancer*. juill 2019;116:86-97.
113. Ascierto PA, Ferrucci PF, Fisher R, Del Vecchio M, Atkinson V, Schmidt H, et al. Dabrafenib, trametinib and pembrolizumab or placebo in BRAF-mutant melanoma. *Nat Med*. juin 2019;25(6):941-6.
114. Drilon A, Laetsch TW, Kummar S, DuBois SG, Lassen UN, Demetri GD, et al. Efficacy of Larotrectinib in TRK Fusion-Positive Cancers in Adults and Children. *N Engl J Med*. 22 2018;378(8):731-9.
115. Paik PK, Filip E, Veillon R, Sakai H, Cortot AB, Garassino MC, et al. Tepotinib in Non-Small-Cell Lung Cancer with MET Exon 14 Skipping Mutations. *N Engl J Med*. 3 sept 2020;383(10):931-43.
116. Wolf J, Seto T, Han J-Y, Reguart N, Garon EB, Groen HJM, et al. Capmatinib in MET Exon 14-Mutated or MET-Amplified Non-Small-Cell Lung Cancer. *N Engl J Med*. 3 sept 2020;383(10):944-57.
117. Lipson D, Capelletti M, Yelensky R, Otto G, Parker A, Jarosz M, et al. Identification of new ALK and RET gene fusions from colorectal and lung cancer biopsies. *Nat Med*. 12 févr 2012;18(3):382-4.
118. Takeuchi K, Soda M, Togashi Y, Suzuki R, Sakata S, Hatano S, et al. RET, ROS1 and ALK fusions in lung cancer. *Nat Med*. 12 févr 2012;18(3):378-81.
119. Cong X-F, Yang L, Chen C, Liu Z. KIF5B-RET fusion gene and its correlation with clinicopathological and prognostic features in lung cancer: a meta-analysis. *Onco Targets Ther*. 2019;12:4533-42.
120. Subbiah V, Gainor JF, Rahal R, Brubaker JD, Kim JL, Maynard M, et al. Precision Targeted Therapy with BLU-667 for RET-Driven Cancers. *Cancer Discov*. 2018;8(7):836-49.
121. Gainor JF, Curigliano G, Kim D-W, Lee DH, Besse B, Baik CS, et al. Pralsetinib for RET fusion-positive non-small-cell lung cancer (ARROW): a multi-cohort, open-label, phase 1/2 study. *Lancet Oncol*. juill 2021;22(7):959-69.
122. Drilon A, Oxnard GR, Tan DSW, Loong HHF, Johnson M, Gainor J, et al. Efficacy of Selpercatinib in RET Fusion-Positive Non-Small-Cell Lung Cancer. *N Engl J Med*. 27 août 2020;383(9):813-24.
123. Hong DS, Fakih MG, Strickler JH, Desai J, Durm GA, Shapiro GI, et al. KRASG12C Inhibition with Sotorasib in Advanced Solid Tumors. *N Engl J Med*. 24 sept 2020;383(13):1207-17.
124. Li BT, Smit EF, Goto Y, Nakagawa K, Udagawa H, Mazières J, et al. Trastuzumab Deruxtecan in HER2-Mutant Non-Small-Cell Lung Cancer. *N Engl J Med*. 20 janv 2022;386(3):241-51.
125. Le X, Cornelissen R, Garassino M, Clarke JM, Tchekmedyian N, Goldman JW, et al. Poziotinib in Non-Small-Cell Lung Cancer Harboring HER2 Exon 20 Insertion Mutations After Prior Therapies: ZENITH20-2 Trial. *J Clin Oncol*. 29 nov 2021;JCO2101323.
126. Mazieres J, Lafitte C, Ricordel C, Greillier L, Negre E, Zalcman G, et al. Combination of Trastuzumab, Pertuzumab, and Docetaxel in Patients With Advanced Non-Small-Cell Lung Cancer Harboring *HER2* Mutations: Results From the IFCT-1703 R2D2 Trial. *JCO*. 24 janv 2022;JCO.21.01455.
127. Couraud S, Cortot AB, Greillier L, Gounant V, Mennecier B, Girard N, et al. From randomized trials to the clinic: is it time to implement individual lung-cancer screening in clinical practice? A multidisciplinary statement from French experts on behalf of the french intergroup (IFCT) and the groupe d'Oncologie de langue française (GOLF). *Ann Oncol*. mars 2013;24(3):586-97.
128. Nguyen TK, Senan S, Bradley JD, Franks K, Giuliani M, Guckenberger M, et al. Optimal imaging surveillance after stereotactic ablative radiation therapy for early-stage non-small cell lung cancer: Findings of an International Delphi Consensus Study. *Pract Radiat Oncol*. avr 2018;8(2):e71-8.
129. Denis F, Lethrosne C, Pourel N, Molinier O, Pointreau Y, Domont J, et al. Randomized Trial Comparing a Web-Mediated Follow-up With Routine Surveillance in Lung Cancer Patients. *J Natl Cancer Inst*. 01 2017;109(9).
130. Travis WD, Brambilla E, Burke AP, Marx A, Nicholson AG. Introduction to The 2015 World Health Organization Classification of Tumors of the Lung, Pleura, Thymus, and Heart. *J Thorac Oncol*. sept 2015;10(9):1240-2.
131. Travis WD, Brambilla E, Nicholson AG, Yatabe Y, Austin JHM, Beasley MB, et al. The 2015 World Health Organization Classification of Lung Tumors: Impact of Genetic, Clinical and Radiologic Advances Since the 2004 Classification. *J Thorac Oncol*. sept 2015;10(9):1243-60.