



ANNEXE 3 : CARTOGRAPHIE DES ADENOPATHIES MEDIASTINALES (IASLC)

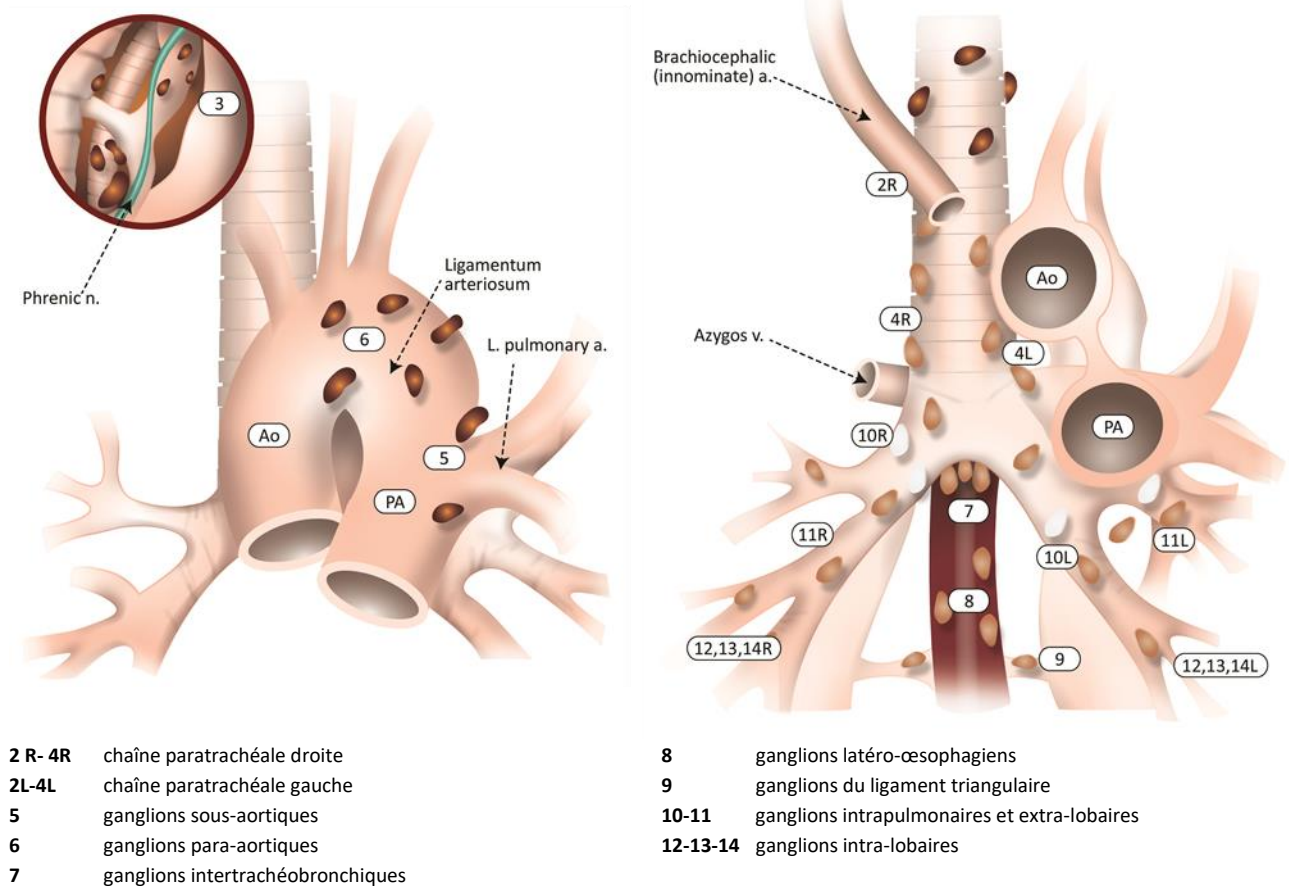


Figure 3 – Cartographie des aires ganglionnaires médiastinales.