

TRAITEMENT LOCAL DE LA METASTASE OSSEUSE PAR RADIOTHERAPIE

1. Quand proposer la radiothérapie (préventive, antalgique, ou à visée curative) ?

On distingue 5 situations cliniques types :

- Traitement de la douleur
- Prévention de la morbidité de la métastase osseuse
- Métastase vertébrale avec compression médullaire
- Traitement adjuvant post-opératoire
- Traitement d'oligo-métastases à visée « ablative »

1.1 Traitement de la douleur :

La radiothérapie constitue le premier traitement des métastases osseuses douloureuses non compliquées, résistantes aux traitements antalgiques médicamenteux (68–72).

1.2 Prévention de la morbidité de la métastase osseuse

Lorsqu'un os long présente un risque de fracture pathologique marqué, il faut discuter la radiothérapie et la chirurgie préventive.

Actuellement, outre l'expérience des cliniciens, on peut se guider en utilisant le score de Mirels. Le Score de Mirels est un score de 3 à 12 points. Il utilise la radiographie simple et s'appuie sur l'importance du défaut cortical provoqué par la métastase osseuse pour identifier les patients à haut risque fracturaire relevant de la chirurgie. Il est obtenu par l'addition de point (1 à 3) pour 4 items (site de la lésion, taille de la lésion, nature de la lésion, intensité douloureuse). Sur la base de ce score, 3 attitudes thérapeutiques sont proposées : la radiothérapie seule (score de Mirels ≤ 7), la chirurgie prophylactique première – la radiothérapie post-opératoire sera de toute façon indiquée (cf 1.4)- (score de Mirels ≥ 9). Pour les scores de Mirels à 8 ou en cas de doute, discuter de la conduite à tenir en RCP-OOS (avec si possible chirurgien, radiologue interventionnel, rhumatologue et radiothérapeute) **Tableau 3**. Le score de Mirels reste cependant imparfait du fait de sa faible sensibilité et sa faible spécificité comme l'a montré l'étude de Damron *et al.* avec respectivement 67% et 48% de sensibilité et de spécificité (73). Il existe donc un besoin d'améliorer en routine clinique la prédiction du risque fracturaire et de mieux tirer partie des informations disponibles notamment sur les scanners quantitatifs. Une des voies de recherche actuelle est la simulation numérique de la résistance mécanique pour mieux identifier les patients à risque fracturaire relevant de la chirurgie.

En pratique, sur les images du scanner diagnostique ou lors du scanner dosimétrique, la constatation d'une ostéolyse corticale $> 30\%$ dans le plan axial et $> 50\%$ dans la circonférence, chez un patient ayant un score de Mirels ≥ 9 , doit faire discuter une chirurgie de consolidation première (74,75).

Score	Localisation de la lésion	Taille de la lésion	Type de lésion	Douleur
1	Membre supérieur	$< 1/3$ de la corticale	Condensante	Légère
2	Membre inférieur	$1/3$ à $2/3$ de la corticale	Mixte	Modérée
3	Région trochantérienne	$> 2/3$ de la corticale	Lytique	Handicapante
Score	≤ 7 : Observation, radiothérapie – 8 : Décision de RCP - ≥ 9 Fixation prophylactique			

Tableau 3 – Score de Mirels (76)

1.3 Métastase vertébrale avec compression médullaire

Irradiation exclusive en urgence ou adjuvante après geste neurochirurgical (77,78) : aide à la décision par le score de Rades (3 groupes) (79).

Le score de Rades est la somme de facteurs pronostiques (*localisation tumorale primitive, délai entre le diagnostic du primitif et la compression médullaire, présence de métastase viscérale, état de la fonction motrice avant la radiothérapie, délai d'installation du déficit moteur avant la radiothérapie*), définissant 3 groupes pronostiques du taux de maintien ambulatoire après radiothérapie (**Tableau 4**) :

- **groupe I** (21 à 28 points), faible taux de maintien ambulatoire ;
- **groupe II** (29 à 37 points), taux de maintien ambulatoire intermédiaire ;
- **groupe III** (38 à 44 points), fort taux de maintien ambulatoire,

La définition de ces groupes permet aussi d'orienter la prise en charge thérapeutique : groupe I : pas de bénéfice de la chirurgie, privilégier l'hypofractionnement; groupe II : pas de bénéfice significatif de la laminectomie mais petit effectif ; groupe III : excellent résultat sans chirurgie (*Cf. Figure 4*). Il existe un bémol à l'utilisation actuelle du score de Rades en raison des bouleversements pronostiques induits par l'arrivée dans le cancer du poumon des thérapeutiques ciblées et de l'immunothérapie. **L'attribution d'un score unique de 5 points au CBNPC est dépassé et le clinicien doit savoir adapter sa décision en fonction du profil moléculaire tumoral et du pronostique global du patient. A l'heure du profil moléculaire et de la médecine personnalisée, ces scores sont à revoir** (80).

Pour les lésions lytiques à risque de fracture, on discutera avant irradiation d'un geste (vertebroplastie, ostéosynthèse) ou d'une contention.

	Score	
Type de primitif	Sein	8
	Prostate	7
	Myélome / lymphome	9
	CBNPC	5
	CBPC	6
	Cancer de primitif inconnu	5
	Rein	6
	Colorectal	6
	Autre	6
Intervalle entre le diagnostic de la tumeur et la compression médullaire	≤ 15 mois	6
	> 15 mois	8
Métastases viscérales lors de la radiothérapie	Oui	5
	Non	8
Fonction motrice avant la radiothérapie	Ambulatoire, sans aide	10
	Ambulatoire, avec aide	9
	Non ambulatoire	3
	Paraplégique	1
Délai de survenue du déficit moteur avant la radiothérapie	1-7 jours	4
	8-14 jours	7
	> 14 jours	9
21-28 points : Groupe I	<i>faible taux de maintien ambulatoire, pas de bénéfice de la chirurgie, privilégier l'hypofractionnement</i>	
29-37 points : Groupe II	<i>taux de maintien ambulatoire intermédiaire, pas de bénéfice significatif de la laminectomie mais petit effectif</i>	
38-44 points : Groupe III	<i>fort taux de maintien ambulatoire, excellent résultat sans chirurgie</i>	

Tableau 4 - Facteurs pronostiques du statut ambulatoire après radiothérapie et scores correspondants (78)

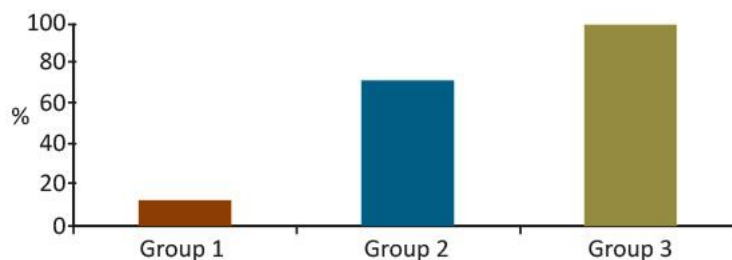


Figure 4- Taux de maintien ambulatoire après radiothérapie selon les groupes pronostiques selon le score de Rades (78)

1.4 Traitement adjuvant post-opératoire

Le traitement adjuvant post-opératoire est à faire systématiquement en traitement de la maladie microscopique et sur le syndrome algique. Il est à débiter entre 15 jours et 3 semaines après le geste opératoire, sur peau cicatrisée (pas de donnée sur le fractionnement) (81). Il diminue la récurrence locale, l'indication de seconde intervention chirurgicale sur le même site opératoire et la progression du syndrome algique local (82).

1.5 Traitement d'oligo-métastases à visée « ablative »

Cette approche est de plus en plus fréquente et à valider en RCP-OOS en cas de métastases osseuses limitées en taille et en nombre (1 à 3 sites), de volume bien délimité en imagerie, et de maladie extra-osseuse stable. L'irradiation en intention « ablative » apportera une dose permettant le contrôle antalgique, mais aussi le contrôle local de la métastase osseuse. Chez les patients atteints de métastases le délai médian de récurrence après une radiothérapie classique varie entre 14 et 47 semaines (83). L'intensification du traitement local de chaque site métastatique devrait apporter un gain en survie globale, chez des patients sélectionnés mais cet impact n'a pas été démontré jusqu'à présent (84). Le choix de la technique sera guidé par la localisation tumorale à traiter. La technique stéréotaxique est validée pour le rachis et les autres localisations. Pour les localisations oligo-métastatiques extra-rachidiennes (bassin, os longs, voûte crânienne), une radiothérapie en condition stéréotaxique peut être proposée avec une dose et un fractionnement adapté à la localisation.

2. Quelle dose/fractionnement de radiothérapie ?

Deux techniques de radiothérapie sont disponibles, chacune adaptée à la situation clinique : la stéréotaxie et la radiothérapie hypofractionnée en RC3D ou IMRT.

On distingue schématiquement deux objectifs différents qui guideront le clinicien. Le plus courant est un objectif palliatif dont l'efficacité attendue est de 3 à 6 mois en utilisant une technique conventionnelle. Parfois, le clinicien peut discuter un objectif ablatif (ou pseudo-curatif) en situation oligo-métastatique osseuse et en absence de métastase viscérale associée (85,86). La technique retenue sera alors stéréotaxique pour délivrer une dose beaucoup plus élevée, ou un schéma normo-fractionné à dose efficace, selon les organes à risque avoisinants.

2.1 La radiothérapie conformationnelle (3D et IMRT)

C'est la technique la plus fréquemment proposée et la plus rapide à initier. Elle convient à des lésions secondaires osseuses volumineuses ou multiples et chez les patients porteurs de métastases diffuses. Le repérage se fait par TDM dosimétrique, puis contournage du volume cible et dosimétrie en 3D. La technique est disponible partout. On accordera une attention toute particulière à la dose à la moelle épinière et à l'équivalence de dose radiobiologique ($\alpha/\beta=0,87$). En pratique,

- pour les os longs : inclure l'ensemble de l'os atteint et du matériel chirurgical.
- pour les vertèbres :
 - o Limites supérieures et inférieures : classiquement, une vertèbre de part et d'autre du volume cible, à adapter selon l'extension sus- et sous-jacente sur l'IRM, notamment en cas d'épidurite. Les techniques actuelles de repositionnement n'imposent plus forcément d'inclure 2 vertèbres de part et d'autre du volume cible.
 - o Limites latérales : épineuses transverses (et éventuelle extension dans les tissus mous).

Dans l'optique palliative, des essais randomisés ont exploré différentes modalités de fractionnement de dose allant de 30 Gy en 10 fractions la plus classique, à 24 Gy en 6 fractions, 20 Gy en 5 fractions voire une séance unique de 8 Gy. **Tableau 5.** Il semble exister une équivalence de dose avec une action antalgique plus rapide pour les fortes doses par fraction mais, en dépit d'une durée de réponse antalgique équivalente, le taux de ré-

REFERENCES

- Müller A, Homey B, Soto H, Ge N, Catron D, Buchanan ME, et al. Involvement of chemokine receptors in breast cancer metastasis. *Nature*. 2001 Mar 1;410(6824):50–6.
- Brenner S, Whiting-Theobald N, Kawai T, Linton GF, Rudikoff AG, Choi U, et al. CXCR4-transgene expression significantly improves marrow engraftment of cultured hematopoietic stem cells. *Stem Cells*. 2004;22(7):1128–33.
- Kahn J, Byk T, Jansson-Sjostrand L, Petit I, Shvitiel S, Nagler A, et al. Overexpression of CXCR4 on human CD34+ progenitors increases their proliferation, migration, and NOD/SCID repopulation. *Blood*. 2004 Apr 15;103(8):2942–9.
- Leone N, Voirin N, Roche L, Binder-Foucard F, Woronoff A-S, Delafosse P, et al. Projection de l'incidence et de la mortalité par cancer en France métropolitaine en 2015 - Rapport technique. INVS-INCa; 2015. (Etat des lieux et des connaissances / Epidémiologie).
- Coleman RE. Clinical features of metastatic bone disease and risk of skeletal morbidity. *Clin Cancer Res*. 2006 Oct 15;12(20 Pt 2):6243s–9s.
- Nottebaert M, Exner GU, von Hochstetter AR, Schreiber A. Metastatic bone disease from occult carcinoma: a profile. *Int Orthop*. 1989;13(2):119–23.
- Zhang C, Mao M, Guo X, Cui P, Zhang L, Xu Y, et al. Nomogram based on homogeneous and heterogeneous associated factors for predicting bone metastases in patients with different histological types of lung cancer. *BMC Cancer*. 2019 Mar 15;19(1):238.
- Chambard L, Girard N, Ollier E, Rousseau J-C, Duboeuf F, Carlier M-C, et al. Bone, muscle, and metabolic parameters predict survival in patients with synchronous bone metastases from lung cancers. *Bone*. 2018;108:202–9.
- Pao W, Girard N. New driver mutations in non-small-cell lung cancer. *Lancet Oncol*. 2011 Feb;12(2):175–80.
- Confavreux CB, Girard N, Pialat J-B, Bringuier P-P, Devouassoux-Shisheboran M, Rousseau J-C, et al. Mutational profiling of bone metastases from lung adenocarcinoma: results of a prospective study (POUMOS-TEC). *Bonekey Rep*. 2014;3:580.
- Doebele RC, Lu X, Sumey C, Maxson DA, Weickhardt AJ, Oton AB, et al. Oncogene status predicts patterns of metastatic spread in treatment-naïve nonsmall cell lung cancer. *Cancer*. 2012 Sep 15;118(18):4502–11.
- Bi J, Han G, Wei X, Pi G, Zhang Y, Li Y, et al. The features and prognostic impact of extracranial metastases in patients with epidermal growth factor receptor-mutant lung adenocarcinoma. *J Cancer Res Ther*. 2018;14(4):799–806.
- Fujimoto D, Ueda H, Shimizu R, Kato R, Otoshi T, Kawamura T, et al. Features and prognostic impact of distant metastasis in patients with stage IV lung adenocarcinoma harboring EGFR mutations: importance of bone metastasis. *Clin Exp Metastasis*. 2014 Jun;31(5):543–51.
- Kuijpers CCHJ, Hendriks LEL, Derks JL, Dingemans A-MC, van Lindert ASR, van den Heuvel MM, et al. Association of molecular status and metastatic organs at diagnosis in patients with stage IV non-squamous non-small cell lung cancer. *Lung Cancer*. 2018 Jul;121:76–81.
- Lohinai Z, Kikovitits T, Moldvay J, Ostoros G, Raso E, Timar J, et al. KRAS-mutation incidence and prognostic value are metastatic site-specific in lung adenocarcinoma: poor prognosis in patients with KRAS mutation and bone metastasis. *Sci Rep*. 2017 04;7:39721.
- Coleman RE, Rubens RD. The clinical course of bone metastases from breast cancer. *Br J Cancer*. 1987 Jan;55(1):61–6.
- Plunkett TA, Smith P, Rubens RD. Risk of complications from bone metastases in breast cancer. implications for management. *Eur J Cancer*. 2000 Mar;36(4):476–82.
- Coleman RE, Smith P, Rubens RD. Clinical course and prognostic factors following bone recurrence from breast cancer. *Br J Cancer*. 1998;77(2):336–40.
- Ando M, Ando Y, Sugiura S, Minami H, Saka H, Sakai S, et al. Prognostic factors for short-term survival in patients with stage IV non-small cell lung cancer. *Jpn J Cancer Res*. 1999 Feb;90(2):249–53.
- Brown JE, Cook RJ, Major P, Lipton A, Saad F, Smith M, et al. Bone turnover markers as predictors of skeletal complications in prostate cancer, lung cancer, and other solid tumors. *J Natl Cancer Inst*. 2005 Jan 5;97(1):59–69.
- Di Maio M, Gridelli C, Gallo C, Manzione L, Brancaccio L, Barbera S, et al. Prevalence and management of pain in Italian patients with advanced non-small-cell lung cancer. *Br J Cancer*. 2004 Jun 14;90(12):2288–96.
- Costa L, Badia X, Chow E, Lipton A, Wardley A. Impact of skeletal complications on patients' quality of life, mobility, and functional independence. *Support Care Cancer*. 2008 Aug;16(8):879–89.
- Rosen LS, Gordon D, Tchekmedyian NS, Yanagihara R, Hirsh V, Krzakowski M, et al. Long-term efficacy and safety of zoledronic acid in the treatment of skeletal metastases in patients with nonsmall cell lung carcinoma and other solid tumors: a randomized, Phase III, double-blind, placebo-controlled trial. *Cancer*. 2004 Jun 15;100(12):2613–21.
- Sun J-M, Ahn JS, Lee S, Kim JA, Lee J, Park YH, et al. Predictors of skeletal-related events in non-small cell lung cancer patients with bone metastases. *Lung Cancer*. 2011 Jan;71(1):89–93.
- Delea TE, McKiernan J, Brandman J, Edelsberg J, Sung J, Raut M, et al. Impact of skeletal complications on total medical care costs among patients with bone metastases of lung cancer. *J Thorac Oncol*. 2006 Jul;1(6):571–6.
- Hirsh V, Tchekmedyian NS, Rosen LS, Zheng M, Hei Y-J. Clinical benefit of zoledronic acid in patients with lung cancer and other solid tumors: analysis based on history of skeletal complications. *Clin Lung Cancer*. 2004 Nov;6(3):170–4.

27. Lipton A. Clinical features of metastatic bone disease. In: Handbook of cancer related bone disease [Internet]. R. E. RE Coleman, P-A Abrahamsson and P Hadji. Bristol, UK: BioScientifica; 2010. p. 55–67. Available from: <http://www.bruland.info/PDF/2010/Chapter%2011%20from%20CRBD.pdf>
28. Paycha F, Richard B. EMC - Radiologie et imagerie médicale : Musculosquelettique, Neurologique, Maxillofaciale. Paris: Elsevier Masson SAS; 2001.
29. Bunyaviroch T, Coleman RE. PET evaluation of lung cancer. *J Nucl Med*. 2006 Mar;47(3):451–69.
30. Talbot J-N, Kerrou K, Grahek D, Balogova S, Gounant V, Lavole A, et al. [PET in primary pulmonary or pleural cancer]. *Presse Med*. 2006 Sep;35(9 Pt 2):1387–400.
31. Krüger S, Buck AK, Mottaghy FM, Hasenkamp E, Pauls S, Schumann C, et al. Detection of bone metastases in patients with lung cancer: 99mTc-MDP planar bone scintigraphy, 18F-fluoride PET or 18F-FDG PET/CT. *Eur J Nucl Med Mol Imaging*. 2009 Nov;36(11):1807–12.
32. HAS. Guide du Parcours de Soins : Cancers broncho-pulmonaires. HAS/INCa; 2013.
33. INCa. Recommandations Professionnelles : Cancer du poumon - Bilan initial [Internet]. SPLF-INCa; 2011. Available from: [file:///Users/AGM/Downloads/RECOPOUM11%20\(1\).pdf](file:///Users/AGM/Downloads/RECOPOUM11%20(1).pdf)
34. Pluquet E, Cadranet J, Legendre A, Faller MB, Souquet PJ, Zalzman G, et al. Osteoblastic reaction in non-small cell lung carcinoma and its association to epidermal growth factor receptor tyrosine kinase inhibitors response and prolonged survival. *J Thorac Oncol*. 2010 Apr;5(4):491–6.
35. Sugiura H, Yamada K, Sugiura T, Hida T, Mitsudomi T. Predictors of survival in patients with bone metastasis of lung cancer. *Clin Orthop Relat Res*. 2008 Mar;466(3):729–36.
36. Zampa G, Moscato M, Brannigan BW, Morabito A, Bell DW, Normanno N. Prolonged control of bone metastases in non-small-cell lung cancer patients treated with gefitinib. *Lung Cancer*. 2008 Jun;60(3):452–4.
37. Furugaki K, Moriya Y, Iwai T, Yorozu K, Yanagisawa M, Kondoh K, et al. Erlotinib inhibits osteolytic bone invasion of human non-small-cell lung cancer cell line NCI-H292. *Clin Exp Metastasis*. 2011 Oct;28(7):649–59.
38. Zhang G, Cheng R, Zhang Z, Jiang T, Ren S, Ma Z, et al. Bisphosphonates enhance antitumor effect of EGFR-TKIs in patients with advanced EGFR mutant NSCLC and bone metastases. *Sci Rep*. 2017 17;7:42979.
39. Chen D, Chu T, Chang Q, Zhang Y, Xiong L, Qiao R, et al. The relationship between preliminary efficacy and prognosis after first-line EGFR tyrosine kinase inhibitor (EGFR-TKI) treatment of advanced non-small cell lung cancer. *Ann Transl Med*. 2019 May;7(9):195.
40. Tamiya M, Tamiya A, Inoue T, Kimura M, Kunimasa K, Nakahama K, et al. Metastatic site as a predictor of nivolumab efficacy in patients with advanced non-small cell lung cancer: A retrospective multicenter trial. *PLoS ONE*. 2018;13(2):e0192227.
41. Schmid S, Diem S, Li Q, Krapf M, Flatz L, Leschka S, et al. Organ-specific response to nivolumab in patients with non-small cell lung cancer (NSCLC). *Cancer Immunol Immunother*. 2018 Dec;67(12):1825–32.
42. Facchinetti F, Veneziani M, Buti S, Gelsomino F, Squadrilli A, Bordi P, et al. Clinical and hematologic parameters address the outcomes of non-small-cell lung cancer patients treated with nivolumab. *Immunotherapy*. 2018 Jun;10(8):681–94.
43. Hellmann MD, Paz-Ares L, Bernabe Caro R, Zurawski B, Kim S-W, Carcereny Costa E, et al. Nivolumab plus Ipilimumab in Advanced Non-Small-Cell Lung Cancer. *N Engl J Med*. 2019 21;381(21):2020–31.
44. Decroisette C, Monnet I, Berard H, Quere G, Le Caer H, Bota S, et al. Epidemiology and treatment costs of bone metastases from lung cancer: a French prospective, observational, multicenter study (GFPC 0601). *J Thorac Oncol*. 2011 Mar;6(3):576–82.
45. Benhamou C-L, Souberbielle J-C, Cortet B, Fardellone P, Gauvain J-B, Thomas T. La vitamine D chez l'adulte : recommandations du GRIO. 2011;40(7–8):673–682.
46. Coleman RE, Lipton A, Roodman GD, Guise TA, Boyce BF, Brufsky AM, et al. Metastasis and bone loss: advancing treatment and prevention. *Cancer Treat Rev*. 2010 Dec;36(8):615–20.
47. Coleman R, Gnant M, Morgan G, Clezardin P. Effects of bone-targeted agents on cancer progression and mortality. *J Natl Cancer Inst*. 2012 Jul 18;104(14):1059–67.
48. Lipton A, Cook R, Saad F, Major P, Garner P, Terpos E, et al. Normalization of bone markers is associated with improved survival in patients with bone metastases from solid tumors and elevated bone resorption receiving zoledronic acid. *Cancer*. 2008 Jul 1;113(1):193–201.
49. Rosen LS, Gordon D, Tchekmedyian S, Yanagihara R, Hirsh V, Krzakowski M, et al. Zoledronic acid versus placebo in the treatment of skeletal metastases in patients with lung cancer and other solid tumors: a phase III, double-blind, randomized trial--the Zoledronic Acid Lung Cancer and Other Solid Tumors Study Group. *J Clin Oncol*. 2003 Aug 15;21(16):3150–7.
50. Henry DH, Costa L, Goldwasser F, Hirsh V, Hungria V, Prausova J, et al. Randomized, double-blind study of denosumab versus zoledronic acid in the treatment of bone metastases in patients with advanced cancer (excluding breast and prostate cancer) or multiple myeloma. *J Clin Oncol*. 2011 Mar 20;29(9):1125–32.
51. Scagliotti GV, Hirsh V, Siena S, Henry DH, Woll PJ, Manegold C, et al. Overall survival improvement in patients with lung cancer and bone metastases treated with denosumab versus zoledronic acid: subgroup analysis from a randomized phase 3 study. *J Thorac Oncol*. 2012 Dec;7(12):1823–9.
52. Peters S, Clézardin P, Márquez-Rodas I, Niepel D, Gedye C. The RANK-RANKL axis: an opportunity for drug repurposing in cancer? *Clin Transl Oncol*. 2019 Aug;21(8):977–91.

53. Rao S, Sigl V, Wimmer RA, Novatchkova M, Jais A, Wagner G, et al. RANK rewires energy homeostasis in lung cancer cells and drives primary lung cancer. *Genes Dev.* 2017 15;31(20):2099–112.
54. Peng X, Guo W, Ren T, Lou Z, Lu X, Zhang S, et al. Differential expression of the RANKL/RANK/OPG system is associated with bone metastasis in human non-small cell lung cancer. *PLoS ONE.* 2013;8(3):e58361.
55. Faget J, Contat C, Zangger N, Peters S, Meylan E. RANKL Signaling Sustains Primary Tumor Growth in Genetically Engineered Mouse Models of Lung Adenocarcinoma. *J Thorac Oncol.* 2018;13(3):387–98.
56. Liede A, Hernandez RK, Wade SW, Bo R, Nussbaum NC, Ahern E, et al. An observational study of concomitant immunotherapies and denosumab in patients with advanced melanoma or lung cancer. *Oncoimmunology.* 2018;7(12):e1480301.
57. LeVasseur N, Clemons M, Hutton B, Shorr R, Jacobs C. Bone-targeted therapy use in patients with bone metastases from lung cancer: A systematic review of randomized controlled trials. *Cancer Treat Rev.* 2016 Nov;50:183–93.
58. Lipton A, Fizazi K, Stopeck AT, Henry DH, Brown JE, Yardley DA, et al. Superiority of denosumab to zoledronic acid for prevention of skeletal-related events: a combined analysis of 3 pivotal, randomised, phase 3 trials. *Eur J Cancer.* 2012 Nov;48(16):3082–92.
59. Coleman R, Body JJ, Aapro M, Hadji P, Herrstedt J, ESMO Guidelines Working Group. Bone health in cancer patients: ESMO Clinical Practice Guidelines. *Ann Oncol.* 2014 Sep;25 Suppl 3:iii124-137.
60. Owosho AA, Liang STY, Sax AZ, Wu K, Yom SK, Huryn JM, et al. Medication-related osteonecrosis of the jaw: An update on the memorial sloan kettering cancer center experience and the role of premedication dental evaluation in prevention. *Oral Surg Oral Med Oral Pathol Oral Radiol.* 2018;125(5):440–5.
61. Khosla S, Burr D, Cauley J, Dempster DW, Ebeling PR, Felsenberg D, et al. Bisphosphonate-associated osteonecrosis of the jaw: report of a task force of the American Society for Bone and Mineral Research. *J Bone Miner Res.* 2007 Oct;22(10):1479–91.
62. Facon T, Bensadoun R-J, Blanc J-L, Confavreux C, Gourmet R, Maes J-M, et al. [Osteonecrosis of the jaw and bisphosphonates in oncology]. *Bull Cancer.* 2008 Apr;95(4):413–8.
63. Aapro M, Abrahamsson PA, Body JJ, Coleman RE, Colomer R, Costa L, et al. Guidance on the use of bisphosphonates in solid tumours: recommendations of an international expert panel. *Ann Oncol.* 2008 Mar;19(3):420–32.
64. Brantus JF, Roemer-Becuwe C, Cony-Makhoul P, Salino S, Fontana A, Debourdeau P, et al. [Practice guidelines of the use of bisphosphonates in solid tumours with bone metastases and in multiple myeloma]. *Rev Med Interne.* 2011 Aug;32(8):494–505.
65. Stopeck AT, Fizazi K, Body J-J, Brown JE, Carducci M, Diel I, et al. Safety of long-term denosumab therapy: results from the open label extension phase of two phase 3 studies in patients with metastatic breast and prostate cancer. *Support Care Cancer.* 2016 Jan;24(1):447–55.
66. Stopeck AT, Fizazi K, Body J-J, Brown JE, Carducci M, Diel I, et al. Erratum to: Safety of long-term denosumab therapy: results from the open label extension phase of two phase 3 studies in patients with metastatic breast and prostate cancer. *Support Care Cancer.* 2015 Oct 19;
67. Bone HG, Bolognese MA, Yuen CK, Kendler DL, Miller PD, Yang Y-C, et al. Effects of denosumab treatment and discontinuation on bone mineral density and bone turnover markers in postmenopausal women with low bone mass. *J Clin Endocrinol Metab.* 2011 Apr;96(4):972–80.
68. Nielsen OS, Munro AJ, Tannock IF. Bone metastases: pathophysiology and management policy. *J Clin Oncol.* 1991 Mar;9(3):509–24.
69. Body JJ. Metastatic bone disease: clinical and therapeutic aspects. *Bone.* 1992;13 Suppl 1:S57-62.
70. Agarawal JP, Swangsilpa T, van der Linden Y, Rades D, Jeremic B, Hoskin PJ. The role of external beam radiotherapy in the management of bone metastases. *Clin Oncol (R Coll Radiol).* 2006 Dec;18(10):747–60.
71. Chow E, Harris K, Fan G, Tsao M, Sze WM. Palliative radiotherapy trials for bone metastases: a systematic review. *J Clin Oncol.* 2007 Apr 10;25(11):1423–36.
72. Lutz S, Berk L, Chang E, Chow E, Hahn C, Hoskin P, et al. Palliative radiotherapy for bone metastases: an ASTRO evidence-based guideline. *Int J Radiat Oncol Biol Phys.* 2011 Mar 15;79(4):965–76.
73. Damron TA, Nazarian A, Entezari V, Brown C, Grant W, Calderon N, et al. CT-based Structural Rigidity Analysis Is More Accurate Than Mirels Scoring for Fracture Prediction in Metastatic Femoral Lesions. *Clin Orthop Relat Res.* 2016 Mar;474(3):643–51.
74. Hipp JA, Springfield DS, Hayes WC. Predicting pathologic fracture risk in the management of metastatic bone defects. *Clin Orthop Relat Res.* 1995 Mar;(312):120–35.
75. van der Linden YM, Kroon HM, Dijkstra SPDS, Lok JJ, Noordijk EM, Leer JWH, et al. Simple radiographic parameter predicts fracturing in metastatic femoral bone lesions: results from a randomised trial. *Radiother Oncol.* 2003 Oct;69(1):21–31.
76. Mirels H. Metastatic disease in long bones. A proposed scoring system for diagnosing impending pathologic fractures. *Clin Orthop Relat Res.* 1989 Dec;(249):256–64.
77. Schultheiss TE. The radiation dose-response of the human spinal cord. *Int J Radiat Oncol Biol Phys.* 2008 Aug 1;71(5):1455–9.
78. Rades D, Huttenlocher S, Bajrovic A, Karstens JH, Adamietz IA, Kazic N, et al. Surgery followed by radiotherapy versus radiotherapy alone for metastatic spinal cord compression from unfavorable tumors. *Int J Radiat Oncol Biol Phys.* 2011 Dec 1;81(5):e861-868.

79. Rades D, Douglas S, Huttenlocher S, Rudat V, Veninga T, Stalpers LJA, et al. Validation of a score predicting post-treatment ambulatory status after radiotherapy for metastatic spinal cord compression. *Int J Radiat Oncol Biol Phys*. 2011 Apr 1;79(5):1503–6.
80. Confavreux CB, Pialat J-B, Bellière A, Brevet M, Decroisette C, Tescau A, et al. Bone metastases from lung cancer: A paradigm for multidisciplinary onco-rheumatology management. *Joint Bone Spine*. 2018 Apr 6;
81. Townsend PW, Smalley SR, Cozad SC, Rosenthal HG, Hassanein RE. Role of postoperative radiation therapy after stabilization of fractures caused by metastatic disease. *Int J Radiat Oncol Biol Phys*. 1995 Jan 1;31(1):43–9.
82. Wolanczyk MJ, Fakhrian K, Adamietz IA. Radiotherapy, Bisphosphonates and Surgical Stabilization of Complete or Impending Pathologic Fractures in Patients with Metastatic Bone Disease. *J Cancer*. 2016;7(1):121–4.
83. Rasmusson B, Vejborg I, Jensen AB, Andersson M, Banning AM, Hoffmann T, et al. Irradiation of bone metastases in breast cancer patients: a randomized study with 1 year follow-up. *Radiother Oncol*. 1995 Mar;34(3):179–84.
84. Thariat J, Leysalle A, Vignot S, Marcy P-Y, Lacout A, Bera G, et al. [Oligometastatic bone disease. Can limited metastatic bone disease be cured? Is there room for local ablative treatments?]. *Cancer Radiother*. 2012 Sep;16(5–6):330–8.
85. Thariat J, Leysalle A, Vignot S, Marcy P-Y, Lacout A, Bera G, et al. [Oligometastatic bone disease. Can limited metastatic bone disease be cured? Is there room for local ablative treatments?]. *Cancer Radiother*. 2012 Sep;16(5–6):330–8.
86. Thariat J, Vignot S, Bensadoun R-J, Mornex F. [Improvements of ablative local treatments modify the management of the oligometastatic disease]. *Cancer Radiother*. 2012 Sep;16(5–6):325–9.
87. Lovelock DM, Zhang Z, Jackson A, Keam J, Bekelman J, Bilsky M, et al. Correlation of local failure with measures of dose insufficiency in the high-dose single-fraction treatment of bony metastases. *Int J Radiat Oncol Biol Phys*. 2010 Jul 15;77(4):1282–7.
88. Dennis K, Makhani L, Zeng L, Lam H, Chow E. Single fraction conventional external beam radiation therapy for bone metastases: a systematic review of randomised controlled trials. *Radiother Oncol*. 2013 Jan;106(1):5–14.
89. Thureau S, Leysalle A, Faivre J-C, Lagrange J-L. [Radiotherapy of bone metastases: Which fractionations?]. *Cancer Radiother*. 2015 Oct;19(6–7):437–41.
90. Rich SE, Chow R, Raman S, Liang Zeng K, Lutz S, Lam H, et al. Update of the systematic review of palliative radiation therapy fractionation for bone metastases. *Radiother Oncol*. 2018;126(3):547–57.
91. Koswig S, Budach V. [Remineralization and pain relief in bone metastases after after different radiotherapy fractions (10 times 3 Gy vs. 1 time 8 Gy). A prospective study]. *Strahlenther Onkol*. 1999 Oct;175(10):500–8.
92. Conway JL, Yurkowski E, Glazier J, Gentles Q, Walter A, Bowering G, et al. Comparison of patient-reported outcomes with single versus multiple fraction palliative radiotherapy for bone metastasis in a population-based cohort. *Radiother Oncol*. 2016 May;119(2):202–7.
93. Barillot I, Antoni D, Bellec J, Biau J, Giraud P, Jenny C, et al. [Reference bases of radiotherapy under stereotactic conditions for bronchopulmonary, hepatic, prostatic, upper aero-digestive, cerebral and bone tumors or metastases]. *Cancer Radiother*. 2018 Oct;22(6–7):660–81.
94. Gerszten PC, Ozhasoglu C, Burton SA, Welch WC, Vogel WJ, Atkins BA, et al. CyberKnife frameless single-fraction stereotactic radiosurgery for tumors of the sacrum. *Neurosurg Focus*. 2003 Aug 15;15(2):E7.
95. Bilsky MH, Yamada Y, Yenice KM, Lovelock M, Hunt M, Gutin PH, et al. Intensity-modulated stereotactic radiotherapy of paraspinal tumors: a preliminary report. *Neurosurgery*. 2004 Apr;54(4):823–30; discussion 830–831.
96. Tseng C-L, Eppinga W, Charest-Morin R, Soliman H, Myrehaug S, Maralani PJ, et al. Spine Stereotactic Body Radiotherapy: Indications, Outcomes, and Points of Caution. *Global Spine J*. 2017 Apr;7(2):179–97.
97. Alghamdi M, Sahgal A, Soliman H, Myrehaug S, Yang VXD, Das S, et al. Postoperative Stereotactic Body Radiotherapy for Spinal Metastases and the Impact of Epidural Disease Grade. *Neurosurgery*. 2019 01;85(6):E1111–8.
98. Cox BW, Spratt DE, Lovelock M, Bilsky MH, Lis E, Ryu S, et al. International Spine Radiosurgery Consortium consensus guidelines for target volume definition in spinal stereotactic radiosurgery. *Int J Radiat Oncol Biol Phys*. 2012 Aug 1;83(5):e597–605.
99. Tokuhashi Y, Matsuzaki H, Oda H, Oshima M, Ryu J. A revised scoring system for preoperative evaluation of metastatic spine tumor prognosis. *Spine*. 2005 Oct 1;30(19):2186–91.
100. Husain ZA, Sahgal A, De Salles A, Funaro M, Glover J, Hayashi M, et al. Stereotactic body radiotherapy for de novo spinal metastases: systematic review. *J Neurosurg Spine*. 2017 Sep;27(3):295–302.
101. Zeng KL, Tseng C-L, Soliman H, Weiss Y, Sahgal A, Myrehaug S. Stereotactic Body Radiotherapy (SBRT) for Oligometastatic Spine Metastases: An Overview. *Front Oncol*. 2019;9:337.
102. Ito K, Shimizuguchi T, Nihei K, Furuya T, Ogawa H, Tanaka H, et al. Patterns of Intraosseous Recurrence After Stereotactic Body Radiation Therapy for Coxal Bone Metastasis. *Int J Radiat Oncol Biol Phys*. 2018 01;100(1):159–61.
103. Sprave T, Verma V, Förster R, Schlamp I, Hees K, Bruckner T, et al. Local response and pathologic fractures following stereotactic body radiotherapy versus three-dimensional conformal radiotherapy for spinal metastases - a randomized controlled trial. *BMC Cancer*. 2018 Aug 31;18(1):859.
104. Erler D, Brotherston D, Sahgal A, Cheung P, Loblaw A, Chu W, et al. Local control and fracture risk following stereotactic body radiation therapy for non-spine bone metastases. *Radiother Oncol*. 2018;127(2):304–9.
105. Jawad MS, Fahim DK, Gerszten PC, Flickinger JC, Sahgal A, Grills IS, et al. Vertebral compression fractures after stereotactic body radiation therapy: a large, multi-institutional, multinational evaluation. *J Neurosurg Spine*. 2016 Jun;24(6):928–36.

106. Sahgal A, Chang JH, Ma L, Marks LB, Milano MT, Medin P, et al. Spinal Cord Dose Tolerance to Stereotactic Body Radiation Therapy. *Int J Radiat Oncol Biol Phys.* 2019 Oct 10;
107. Balagamwala EH, Naik M, Reddy CA, Angelov L, Suh JH, Djemil T, et al. Pain flare after stereotactic radiosurgery for spine metastases. *J Radiosurg SBRT.* 2018;5(2):99–105.
108. Khan L, Chiang A, Zhang L, Thibault I, Bedard G, Wong E, et al. Prophylactic dexamethasone effectively reduces the incidence of pain flare following spine stereotactic body radiotherapy (SBRT): a prospective observational study. *Support Care Cancer.* 2015 Oct;23(10):2937–43.
109. Camidge R, Price A. Characterizing the phenomenon of radiation recall dermatitis. *Radiother Oncol.* 2001 Jun;59(3):237–45.
110. Ducassou A, David I, Delannes M, Chevreau C, Sibaud V. [Radiosensitization induced by vemurafenib]. *Cancer Radiother.* 2013 Aug;17(4):304–7.
111. Antoni D, Bockel S, Deutsch E, Mornex F. [Radiotherapy and targeted therapy/immunotherapy]. *Cancer Radiother.* 2016 Oct;20(6–7):434–41.
112. Nieder C, Gaspar LE, Ruyscher DD, Guckenberger M, Mehta MP, Rusthoven CG, et al. Repeat reirradiation of the spinal cord: multi-national expert treatment recommendations. *Strahlenther Onkol.* 2018;194(5):365–74.
113. S. Thureau M-HV S Suptot, JL Lagrange. Radiothérapie des métastases osseuses. *Cancer/Radiothérapie* 20S (2016) S227–S234 [Internet]. Available from: <http://www.sciencedirect.com/science/journal/12783218/20/supp/S>
114. Pasquier D, Martinage G, Mirabel X, Lacornerie T, Makhloufi S, Faivre J-C, et al. [Stereotactic body radiation therapy for spinal metastases]. *Cancer Radiother.* 2016 Oct;20(6–7):500–7.
115. Timmerman RD, Kavanagh BD, Cho LC, Papiez L, Xing L. Stereotactic body radiation therapy in multiple organ sites. *J Clin Oncol.* 2007 Mar 10;25(8):947–52.
116. Thariat J, Kirova Y, Milano G, Mornex F. [Combination of stereotactic irradiation and chemotherapy or targeted therapies: state of the art and preliminary recommendations]. *Cancer Radiother.* 2014 Aug;18(4):270–9.
117. Iannesi A, Garnon J, Cormier É, Clarençon F, Chiras J. [Interventional radiology for bone metastases]. *Bull Cancer.* 2013 Nov;100(11):1163–73.
118. Jakobs TF, Trumm C, Reiser M, Hoffmann RT. Percutaneous vertebroplasty in tumoral osteolysis. *Eur Radiol.* 2007 Aug;17(8):2166–75.
119. Schulte TL, Keiler A, Riechelmann F, Lange T, Schmoelz W. Biomechanical comparison of vertebral augmentation with silicone and PMMA cement and two filling grades. *Eur Spine J.* 2013 Dec;22(12):2695–701.
120. Iannesi A, Amoretti N, Marcy P-Y, Sedat J. Percutaneous cementoplasty for the treatment of extraspinal painful bone lesion, a prospective study. *Diagn Interv Imaging.* 2012 Nov;93(11):859–70.
121. Buy X, Cazzato RL, Catena V, Roubaud G, Kind M, Palussière J. [Image-guided bone consolidation in oncology: Cementoplasty and percutaneous screw fixation]. *Bull Cancer.* 2017 May;104(5):423–32.
122. Jaffe TA, Raiff D, Ho LM, Kim CY. Management of Anticoagulant and Antiplatelet Medications in Adults Undergoing Percutaneous Interventions. *AJR Am J Roentgenol.* 2015 Aug;205(2):421–8.
123. Foremny GB, Pretell-Mazzini J, Jose J, Subhawong TK. Risk of bleeding associated with interventional musculoskeletal radiology procedures. A comprehensive review of the literature. *Skeletal Radiol.* 2015 May;44(5):619–27.
124. Laredo JD, Hamze B. Complications of percutaneous vertebroplasty and their prevention. *Skeletal Radiol.* 2004 Sep;33(9):493–505.
125. Mavrovi E, Pialat J-B, Beji H, Kalendarian A-C, Vaz G, Richioud B. Percutaneous osteosynthesis and cementoplasty for stabilization of malignant pathologic fractures of the proximal femur. *Diagn Interv Imaging.* 2017 Jun;98(6):483–9.
126. Premat K, Clarençon F, Bonaccorsi R, Degos V, Cormier É, Chiras J. Reinforced cementoplasty using dedicated spindles in the management of unstable malignant lesions of the cervicotrochanteric region. *Eur Radiol.* 2017 Sep;27(9):3973–82.
127. Palussière J, Dixmieras F, Buy X, Descat E, Bonichon F, Debled M, et al. [Interventional radiology procedures in the treatment of bone metastasis]. *Bull Cancer.* 2009 Nov;96(11):1117–26.
128. Palussière J, Buy X, Fonck M. [Percutaneous ablation of metastases: where are we and new techniques]. *Bull Cancer.* 2013 Apr 1;100(4):373–9.
129. Gangi A, Tsoumakidou G, Buy X, Quoix E. Quality improvement guidelines for bone tumour management. *Cardiovasc Intervent Radiol.* 2010 Aug;33(4):706–13.
130. Di Staso M, Gravina GL, Zugaro L, Bonfili P, Gregori L, Franzese P, et al. Treatment of Solitary Painful Osseous Metastases with Radiotherapy, Cryoablation or Combined Therapy: Propensity Matching Analysis in 175 Patients. *PLoS ONE.* 2015;10(6):e0129021.
131. Swanson KC, Pritchard DJ, Sim FH. Surgical treatment of metastatic disease of the femur. *J Am Acad Orthop Surg.* 2000 Feb;8(1):56–65.
132. Frassica FJ, Frassica DA. Metastatic bone disease of the humerus. *J Am Acad Orthop Surg.* 2003 Aug;11(4):282–8.
133. Jawad MU, Scully SP. In brief: classifications in brief: Mirels' classification: metastatic disease in long bones and impending pathologic fracture. *Clin Orthop Relat Res.* 2010 Oct;468(10):2825–7.
134. Rose PS, Buchowski JM. Metastatic disease in the thoracic and lumbar spine: evaluation and management. *J Am Acad Orthop Surg.* 2011 Jan;19(1):37–48.
135. Issack PS, Kotwal SY, Lane JM. Management of metastatic bone disease of the acetabulum. *J Am Acad Orthop Surg.* 2013 Nov;21(11):685–95.



136. Scolaro JA, Lackman RD. Surgical management of metastatic long bone fractures: principles and techniques. *J Am Acad Orthop Surg.* 2014 Feb;22(2):90–100.
137. Wegrzyn J, Malatray M, Al-Qahtani T, Pibarot V, Confavreux C, Freyer G. Total Hip Arthroplasty for Periacetabular Metastatic Disease. An Original Technique of Reconstruction According to the Harrington Classification. *J Arthroplasty.* 2018;33(8):2546–55.
138. Frankel HL, Hancock DO, Hyslop G, Melzak J, Michaelis LS, Ungar GH, et al. The value of postural reduction in the initial management of closed injuries of the spine with paraplegia and tetraplegia. I. Paraplegia. 1969 Nov;7(3):179–92.
139. Weinstein J. The adult Spine – Principles and practices. In: differential diagnosis and treatment of primary benign and malignant neoplasms. Frymoyer JW, ed. New York: Raven Press; 1991.
140. Tomita K, Kawahara N, Kobayashi T, Yoshida A, Murakami H, Akamaru T. Surgical strategy for spinal metastases. *Spine.* 2001 Feb 1;26(3):298–306.
141. Wise JJ, Fischgrund JS, Herkowitz HN, Montgomery D, Kurz LT. Complication, survival rates, and risk factors of surgery for metastatic disease of the spine. *Spine.* 1999 Sep 15;24(18):1943–51.