

Métastases osseuses

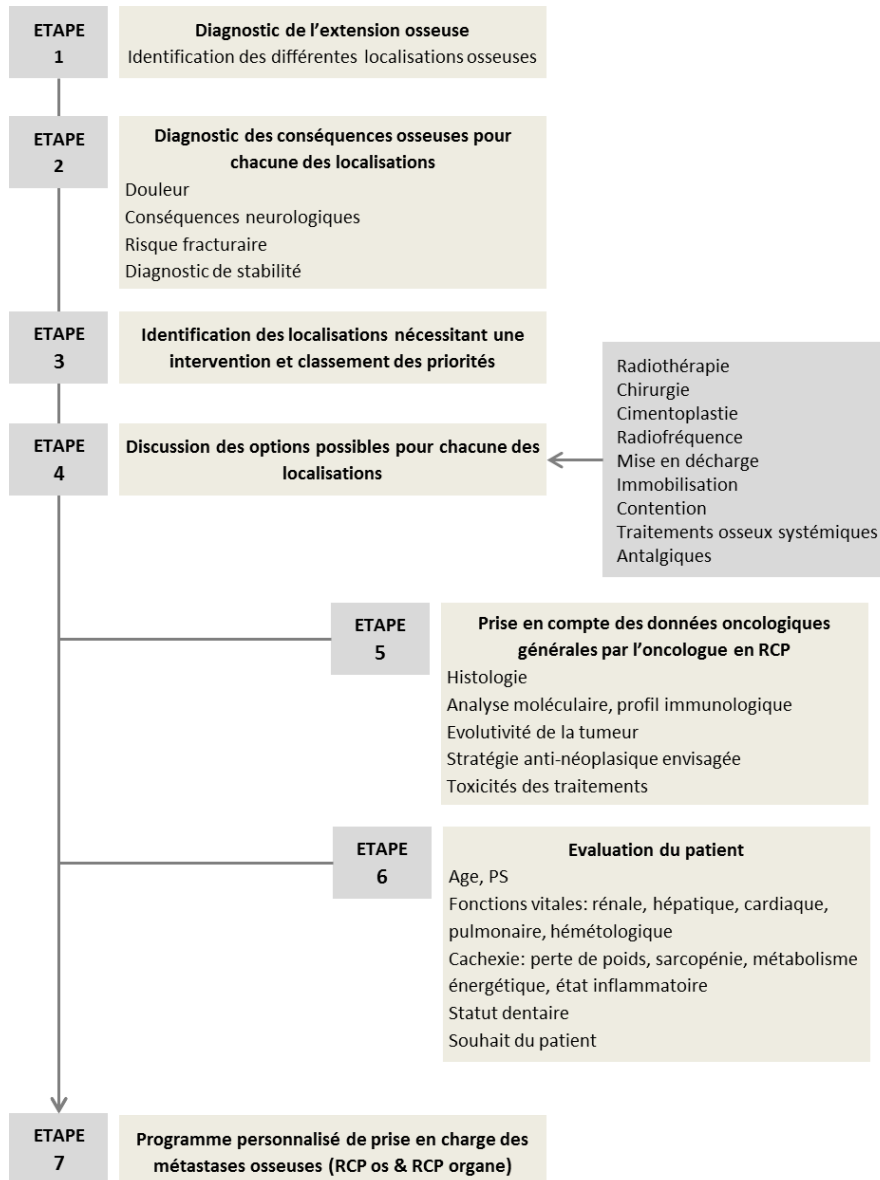


Figure 15 – Approche intégrative de la prise en charge osseuse.